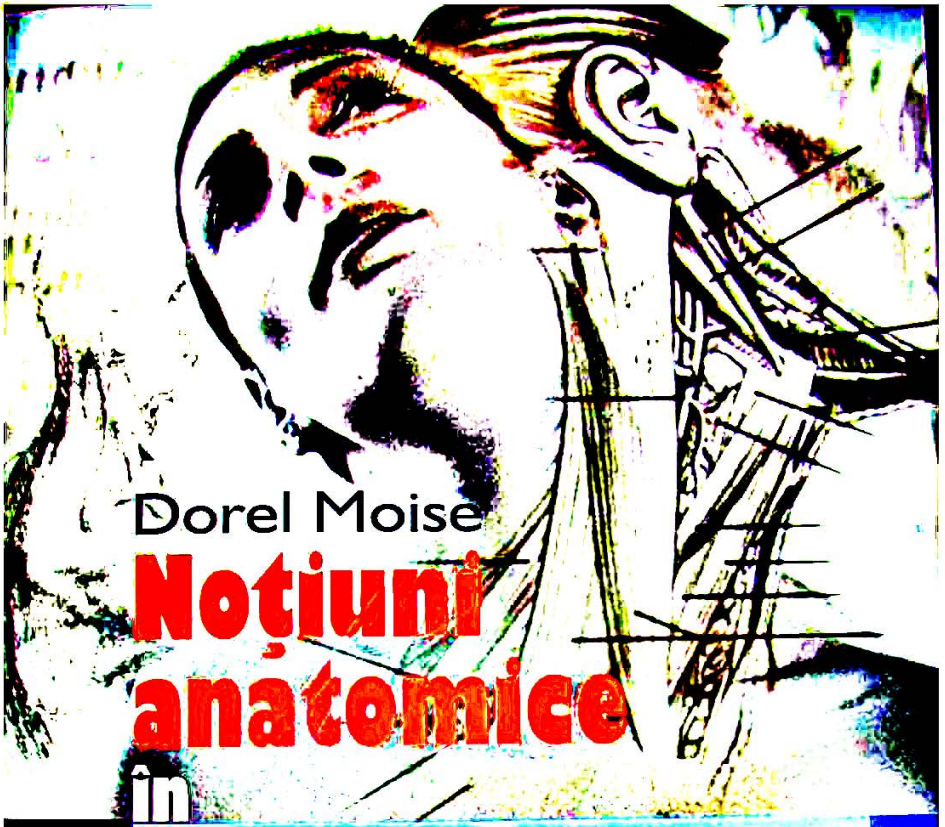

Dorel Moise

Noțiuni anatomice în anatomia artistică

EDITURA POLIAM

Prezentarea grafică și coperta: Daniella Chiorean și Mircea Baciu

Toate drepturile sunt rezervate autorului.

Apărut: 2001

Tiparul executat la OPEN DESIGN & PRINT

ISBN 973-99930-4-4

C U P R I N S

ISTORIC 9

PROPORȚII CORPORALE 19

AXE, PLANURI, TERMENI ANATOMICI, REGIUNI CORPORALE 25

SISTEMUL OSOS 39

NOȚIUNI DE ARTROLOGIE 45

SISTEMUL MUSCULAR 49

STUDIUL ANATOMIC AL CAPULUI 57

STUDIUL ANATOMIC AL TRUNCHIULUI ȘI AL MEMBRULUI SUPERIOR 89

ANATOMIA MEMBRULUI INFERIOR 155

Anatomia artistică rămâne una dintre disciplinele fundamentale pentru artistul plastic. Nu spune nimeni o noutate, este însă meritul dr. Dorel Moise prin această actuală abordare intitulată NOȚIUNI ANATOMICE ÎN ANATOMIA ARTISTICĂ să atragă atenția asupra permanentei actualități a disciplinei. Autorul, format în rigorile unei științe cum este anatomia, are și o temeinică pregătire artistică. El continuă la catedră o activitate didactică începută în urmă cu trei sferturi de veac de profesorul Victor Papilian, primul profesor de anatomie artistică de la Universitatea de Artă și Design din Cluj-Napoca.

Victor Papilian rămâne un punct de referință, la care autorul, Dorel Moise, adaugă nume de prestigiu cum ar fi Bammes G., Barcsay, J. sau Gh. Ghițescu. De altfel, lucrarea, cu cele nouă capitole ale sale, se sprijină pe o bibliografie cuprinzând peste treizeci de titluri.

Originalitatea abordării stă în riguroasa selecție a acelor noțiuni ce definesc orizontul anatomiei artistice și de care studentul are reală nevoie în pregătire. Figura umană este privită dintr-o îndelungată perspectivă istorică, reproducerile fiind și ele de calitate, dar ceea ce cu adevărat dă o notă distinctivă tratatului semnat de Dorel Moise sunt ilustrațiile realizate de profesorii din Universitatea de Artă și Design, remarcabile personalități ale artei contemporane: Ioan Sbârciu, Ioan Horvat-Bugnariu, Radu Solovăstru, Ioachim Nica, Mircea Baciu, Radu și Liliana Moraru, Kömives Andor și Ionel Tanase.

Consemnez că lucrarea apare într-un moment aniversar: 75 de ani de învățământ artistic superior la Cluj.

Prof. univ. dr. Gheorghe Arion

ISTORIC

Interesul omului pentru figurarea antropomorfă și zoomorfă ca prime gesturi cu valențe artistice își are originea în cele mai străvechi timpuri. Izvoarele arheologice ne arată că aceste producții "artistice" datează începând cu perioada neolitică în mod arhaic și descriptiv. Încă de atunci întîlnim figura umană și conturul animalelor redate pe pereții grotelor, imagini cu valențe simbolice și rituale în relație cu riturile de vânătoare, reproducere, cosmogonice. Trecerea lentă în antichitate,a preocupărilor artistice, se face în aceleași coduri de semnificație acumulându-se pe parcursul timpului măiestria necesară în redarea subiectelor alese.

Astfel, este ușor de imaginat că din antichitate oamenii aveau cunoștințe sumare de anatomie prin faptul că redau omul și animalul inventariind: capul, gâtul, trunchiul, membrele pe care le ilustrează în desenele și sculpturile lor. Această primă activitate creativă ne semnalează importanța execuției grafice în reprezentarea cunoștințelor ceea ce a influențat și dezvoltarea în paralel a medicinii imagistice cu artele vizuale.

Necesitatea de cunoaștere a anatomiei medicale a apărut în raporturile omului cu starea de boală, în cadrul practicii vindecărilor.

Pe treptele de dezvoltare istorică, anatomia artistică științifică își face apariția, deci, odată cu evoluția și progresele anatomiei medicale. De la stilul academic și descriptiv, anatomia artistică s-a orientat spre înțelegerea formelor corpului ca un tot întreg, spre armonia componentelor corpului în repaus și mișcare, ca un rezultat al fiziologiei fragmentelor anatomice.

În vederea redării valorii expresive a corpului uman, anatomia artistică s-a preocupat printr-un studiu științific amănunțit, pe lângă ilustrarea formei, a proporțiilor, a mișcării corpului și de stările psihice și antropologice ale figurii umane. Odată cu apariția studiului complex al anatomiei, artistul plastic se preocupă să cunoască osteologia, artrologia, miologia pentru înțelegerea formelor estetice anatomice pe modelul viu. Însă până la punerea bazelor științifice ale anatomiei în general, atât tămăduitorii bolilor, cât și artiștii plastici au întâmpinat multe greutăți impuse în general de religie, sub obscurantismul mistic. Interzicerea disecțiilor a frânat mult timp studiul morfologic al corpului uman. Astfel, disecția pe animale a influențat gândirea omului antic în ceea ce privește construcția anatomică a corpului uman, prin comparație cu cel animal.

Dezvoltarea paralelă a medicinii cu redarea plastică a imaginilor este susținută de izvoarele istoriei:

Asiro-babilonienii d.H. și **Egiptenii** antici - au trecut de la empirismul primitiv al redării anatomiei la sistematizarea cunoștințelor.

Chinezii antici - acum 5000 de ani - au dezvoltat o concepție proprie despre lume și viață, bazată pe o filozofie unică despre univers, respectiv teoria energetică a cosmosului care influențează starea de sănătate și boală a ființelor. Aplicarea unei terapii cu ajutorul acelor, proprie vechilor chinezi a necesitat o cunoaștere perfectă a organismului din punct de vedere anatomic. Prin intermediul reperelor anatomice, acupuncturiștii filosofi ai Chinei antice au localizat pe suprafața pielii 365 puncte active, cu ajutorul cărora tratau maladii apărute în urma dezechilibrelor energetice existente în corp.

Pentru aceste deziderate, întrucât în societatea chineză străveche erau interzise disecțiile, observarea proporțiilor corpului precum și distanțele precise măsurate între reperele

Fig. nr 2. Michelangelo - David

Fig. nr 3. Leonardo da Vinci - Studiu

anatomice a dus la apariţia unei anatomii descriptive care a facilitat atât dezvoltarea medicinii tradiţionale, cât şi a artei vizuale.

Grecii antici - cunoaşterea anatomiei începe după Asklepios, considerat părintele medicinii. Prin cunoştinţele transmise de Hipocrat în sec.IV d.H. care efectua disecţii pe animale, anatomia s-a dezvoltat considerabil. După Hipocrat, Galeu - apreciat ca cel mai strălucit anatomist antic, practică disecţii pe maimuţe influenţat de asemănarea primatelor cu omul. Artiştii din această epocă au studiat şi elaborat până la perfecţiune formele corpului uman atletic, explicându-se aceste performanţe corporale - atletice, prin observarea atentă a luptătorilor şi atleţilor. O dovadă certă sunt statuile realizate mai ales de către Fidias.

Şcoala Alexandriană - după sec.III d.H. - se remarcă prin îmbogăţirea cunoştinţelor dobândite în anatomie. Pe lângă disecţiile asupra animalelor, medicilor li se aprobă efectuarea de disecţii asupra condamnaţilor la moarte.

După această perioadă antică, în evul mediu, dezvoltarea anatomiei dar şi a artei plastice regresează deoarece concepţia realistă a cunoştinţelor dobândite în antichitate este înlocuită de concepţia mistică a bisericii, iar prin apariţia inchiziţiei se înfrânge orice tendinţă de progres ştiinţific.

Cu toate aceste oprelişti, mai degrabă diabolice decât divine, dezvoltarea anatomiei, reapare la începutul erei noastre, când centrul civilizaţiei din bazinul mediteranean se mută din Grecia în peninsula italică.

Renaşterea italiană - în această perioadă anatomia este studiată şi transmisă de două personalităţi medicale: Galenus şi Celsus. Modul de cunoaştere reînvie practica antică prin demonstraţii practice de vivisecţie pe animale şi transpuse la om. Din această perioadă colaborarea între cei care practicau medicina şi artiştii plastici cunoaşte noi raporturi benefice. Rodul acestei colaborări duce la naşterea anatomiei elaborată în 1316 de către **MONDINO DE LUIZI** şi editată la Veneţia în 1478.

ANTONIO POLLAJUOLO (1426-1498) - pictor - este considerat primul anatomist artist, remarcat prin primele desene de anatomie artistică, executate după disecţii asupra cadavrelor.

RAFAEL SANTI (1483-1520) - aprofundează studiile transmise de Antonio Pollajuolo.

LEONARDO DA VINCI (1452-1519) - s-a impus ca un desenator desăvârşit prin arta sa, dar şi prin schiţele anatomice efectuate după oasele şi muşchii corpului uman ce le-a realizat pe ascuns pe cadavre. Multe din planşele anatomice care cuprindeau şi observaţiile ştiinţifice obţinute se păstrează printre manuscrisele bibliotecii din Windsor. Leonardo da Vinci sublinia că ştiinţa desenului corect al corpului uman şi animal se poate însuşi numai după studii anatomice.

Leonardo da Vinci este considerat primul artist plastic care şi-a însuşit corect anatomia,

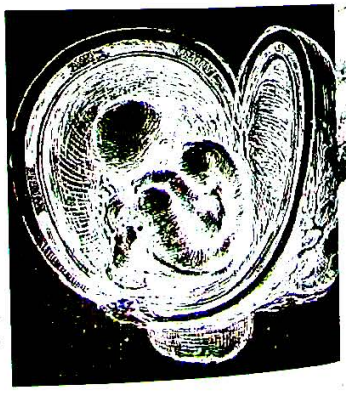

Fig. nr 4, Rafael Sanzio - Cele trei graţii

după disecţii minuţioase şi studii complexe. Toate aceste cunoştinţe morfologice le-a transpus în 26 de caiete de desen, cu peste 750 planşe anatomice, unde redă sublim nu numai date asupra musculaturii externe, dar şi musculatura disecată pe planuri anatomice, anatomia organelor interne, modificarea reliefului cutanat determinat de contracţiile musculare, analizând diferite poziţii ale corpului în mişcare şi repaus. Este limpede că scopul studiilor anatomice a fost acela de a transpune formele şi poziţiile cadaverice rigide, în forme vii şi atitudini firesti aplicate în arta plastică.

Fig. nr 5, Rubens - pictură

MICHELANGELO BUONAROTI (1475-1564) - nu ar fi putut realiza capodopera pe care o cunoaştem atât în pictură, cât şi în sculptură, dacă nu ar fi studiat anatomia după cadavrele furate şi disecate în locuri ascunse. Pentru a cunoaşte construcţia corpului uman, Michelangelo şi-a riscat viaţa, cunoscându-se faptul că inchiziţia bisericii catolice interzicea disecţiile, iar cei care erau prinşi, fie medici, fie artişti plastici, erau arşi pe rug. Cu toate aceste oprelişti, necesitatea dezvoltării ştiinţei medicale a fost mai presus decât obscurantismul gândirii clericale din acele vremuri. Alături de medicină, anatomia artistică a pus bazele artei realiste care a caracterizat operele artistice din acele vremuri, perioadă considerată revoluţionară în arta plastică - perioada Renaşterii.

Fig. nr 6. Imaginea lui Hipocrat

Fig. nr 7. Leonardo da Vinci - Studiu

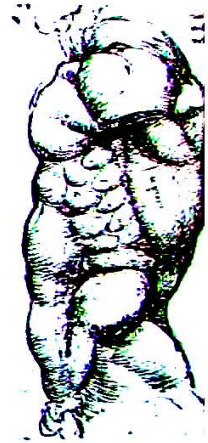

Fig. nr 8. Michelangelo - Capela Sixtină - fr

Fig. nr 9,10,11,12, Ilustrații din "De humani Corporis" executate de Jean Calker

În această perioadă de Renaștere a științei și a spiritului uman, se remarcă și alți artiști cunoscători ai anatomiei artistice, precum Rafael, Tizian, care au contribuit și ei la perfecționarea studiului formelor exterioare ale corpului omenesc, atât în mișcare, cât și static, opere caracterizate printr-o expresivitate deosebită.

Prin ceea ce au realizat acești titani artiști reiese clar faptul că au întrecut prin realizările lor nu numai științifice, dar și grafice pe anatomiștii medici contemporani lor, opera lor dăinuind până în zilele noastre. Prin colaborarea la disecții între medic-artist, artiștii plastici au pus bazele anatomiei artistice. Cunoștințele din domeniul anatomiei artistice au influențat și pe alți artiști din Europa de a studia anatomia artistică care implicit au transpus-o în arta lor.



Fig. nr 13, Ilustrații din Tratatul da Anatomie al lui Vesalius

O cotitură istorică remarcabilă în cunoașterea anatomiei este tipărirea în anul 1543 la Basel, în Elveția, a tratatului "DE HUMANI CORPORIS" (Corpul uman) a lui **Andreas Vesalius** unde pe lângă realitățile morfologiei corpului uman, s-au pus bazele vocabularului anatomic, cu termeni precișI, cunoscuți până astăzi.

După cum se știe și alți anatomiști și artiști cunoșteau la fel de bine anatomia ca și Vesalius însă textele și planșele anatomice până la Vesalius, nu au fost cunoscute de contemporanii lui, nefiind publicate până în secolul XX. Lucrările lui Vesalius s-au răspândit mai mult datorită publicării și răspândirii lor. De aceste cunoștințe anatomice s-au bucurat pe lângă artiștii plastici și zoologi, arheologi, antropologi, biologi, medici. Cunoștințele anatomice ale lui Vesalius au fost cunoscute și transmise prin colaborarea omului de știință cu un pictor flamand, stăpânit de licorile lui Dionysos, Jean Calker, provenit din școala lui Tizian și având origine olandeză comună cu Vesalius. Meritul deosebit a lui Jean Calker a fost acela că a executat gravura de o rară măiestrie artistică - ceea ce a contribuit la cunoașterea anatomiei și la transpunerea ei în artă de către artiștii plastici.

Expresivitatea artistică a lucrărilor anatomice ale lui J. Calker se remarcă prin viziunea artistică asupra anatomiei având și un iz filozofic.

Pentru prima dată în artă, artistul transpune scheletul corect executat din punct de vedere anatomic, în atitudini expresive și compoziționale



Fig. nr 14, Durer - desen

încadrate în atmosfera înconjurătoare. Astfel, ne apar schelete în diferite ipostaze, plasate în peisajul imaginat de autor, cu analiza mișcărilor și a racursiurilor. Prin realizarea compozițională, artistul transmite viziunile lui filosofice asupra vieții și morții.

Cronologic, în anatomia artistică se mai remarcă și alți mari maeștri, precum **Dürer** (1471-1528), **Rubens** (1577-1640). În Spania în acea perioadă apare anatomia lui **Chrysostomo Martinez,** în Flandra este cunoscut tratatul anatomic lui **Albinus** care a fost răspândit în mai multe țări europene. Prima carte despre anatomia artistică în Franța a apărut în anul 1668 - publicată de **Tortebat.** Pe lângă studiile anatomiei transpuse sub formă de planșe, apar studii spațiale ale figurii umane prin realizarea unor ecorșeuri artistice ca cele realizate de **Edme Bouchardon** (1698-1766) și a lui **Jean-Antoine Houdon** (1741-1828). Tot în Franța în anul 1812, **Jean-Galbert Salvag,** publică la Paris "Anatomia gladiatorului" cuprinzând gravuri executate de autor.

Lucrările remarcate în domeniul anatomiei artistice după anul 1800 se evidențiază prin studii în domeniul antropologiei - care introduce prin antropometrie stabilirea proporțiilor regiunilor corporale, ceea ce va duce la cunoașterea fizionomiei artistice diferențiate pe vârstă, sex și rase. O lucrare de referință la începutul secolului trecut este în această idee "Anatomia formelor plastice ale corpului uman, aplicată la pictură, sculptură și chirurgie", publicată în anul 1829 de **Nicolas Gerdy.** O altă lucrare de referință în acest domeniu este și lucrarea lui **Charles-Nicolas Grand** - "Câteva considerații asupra cunoștințelor anatomice, aplicabile la artele frumoase".

Un remarcabil morfolog și fiziolog care a contribuit la ascensiunea anatomiei artistice este **Paul Richer,** care realizează un curs de anatomie clasică, în care subliniază morfologia planurilor anatomice de suprafață; de asemenea, se remarcă un studiu asupra morfologiei ferneii, mai tipărește o lucrare de fiziologie artistică și o anatomie artistică a morfologiei cabaline.

În țara noastră, prima anatomie artistică publicată se datorează lui **M. Possa în anul 1899.**

De remarcat din punct de vedere istoric al anatomiei artistice românești este și realizarea binecunoscutului ecorșeu făurit de **Constantin Brâncuși** în colaborare cu anatomistul **prof. Dr. D. Gerota.**

Fig. nr 15, Durer - desen cu mâna

Fig. nr 16, C. Brâncuși - ecorșeu

Dezvoltarea anatomiei artistice la noi în țară începe odată cu orientarea învățământului anatomo-artistic spre o gândire științifică realizată de profesorul **Francisc Rainer** (1874-1944). Discipol al profesorului Rainer, prof. Dr. **Gh. Ghițescu** - profesor de anatomie artistică a Institutului de arte plastice "Nicolae Grigorescu" din București - reușește cea mai mare performanță pe tărâmul studiului anatomiei artistice românești până la acea dată, editarea unui tratat de Anatomie artistică (1962), care deschide noi orizonturi în studiul anatomiei artistice contemporane. După dispariția profesorului GH. Ghițescu, destinul anatomiei artistice din cadrul învățământului artistic din București este preluat de către distinsul profesor universitar Dr. **Dan Cristian Popescu**, care a îndrumat zeci de promoții, prin strălucite cunoștințe, în tainele anatomiei artistice, până în zilele noastre.

Parcurgerea istoriei anatomiei artistice face să se înțeleagă și mai bine rolul artei în societate, cunoscându-se faptul că arta plastică are marele merit de a se întrepătrunde cu toate domeniile activității umane, după cum s-a remarcat și în interferența cu medicina, ceea ce a dus la realizări fecunde reciproc avantajoase. Pentru o desăvârșire profesională

Fig. nr 17. Rembrandt van Rijn - Lecția de anatomie a Dr. Tulp

științifică, artistul plastic în perioada de formare își însușește anatomia descriptivă și funcțională pentru a interpreta și transpune intelectual crezul artistic în opera sa.

De asemenea, și medicul trebuie să înțeleagă prin intermediul anatomiei artistice sensurile profunde ale artei plastice, pentru a defini fondul afectiv emoțional corelabil cu starea de sănătate, boală și suferință psihică și corporală.

Fig. nr 18, August Rodin - Vârsta bronzului

Fig. nr 19, Alberto Giacometi - Om pictând




PROPORȚII CORPORALE
1
2
3
4
5
6
7
8

Proporțiile corpului diferă după cum și oamenii se deosebesc între ei.
Figura clasică: cea grecească și cea renascentistă, este ilustrată ca o figură cu o înălțime de 8 capete, capul fiind folosit ca unitate de măsură. Artiștii manieriști au creat o figură alungită, folosind nouă, zece sau chiar mai multe capete în proporție. În realitate după statisticile

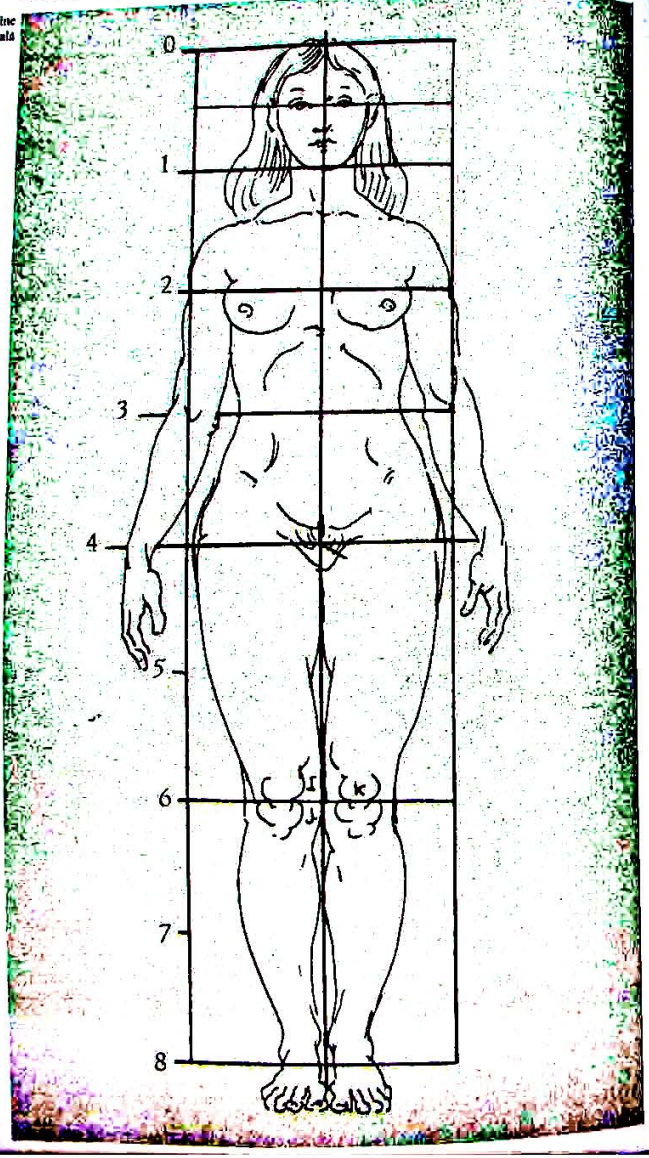

Fig. nr 20, Proporțiile feminine - vedere frontală

antropometrice, figura umană în medie este între 7 și 8 capete, adică lungimea capului intră de 8 ori în lungimea corpului.
Figura de 8 capete pare a fi cea mai acceptabilă deoarece inspiră demnitate figurii și pare a fi și cea mai echilibrată din punct de vedere plastic.

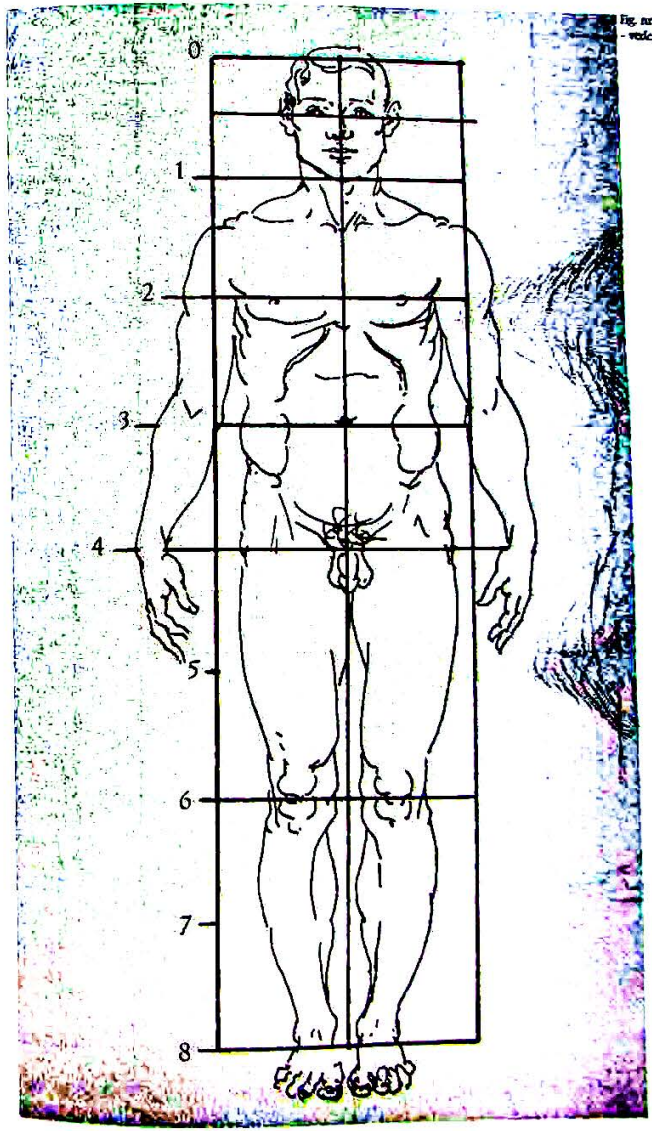

Fig. nr 21, Proporțiile masculine - vedere frontală

Fig. nr 22. Proporțiile comparative bărbat - femeie (vedere laterală)

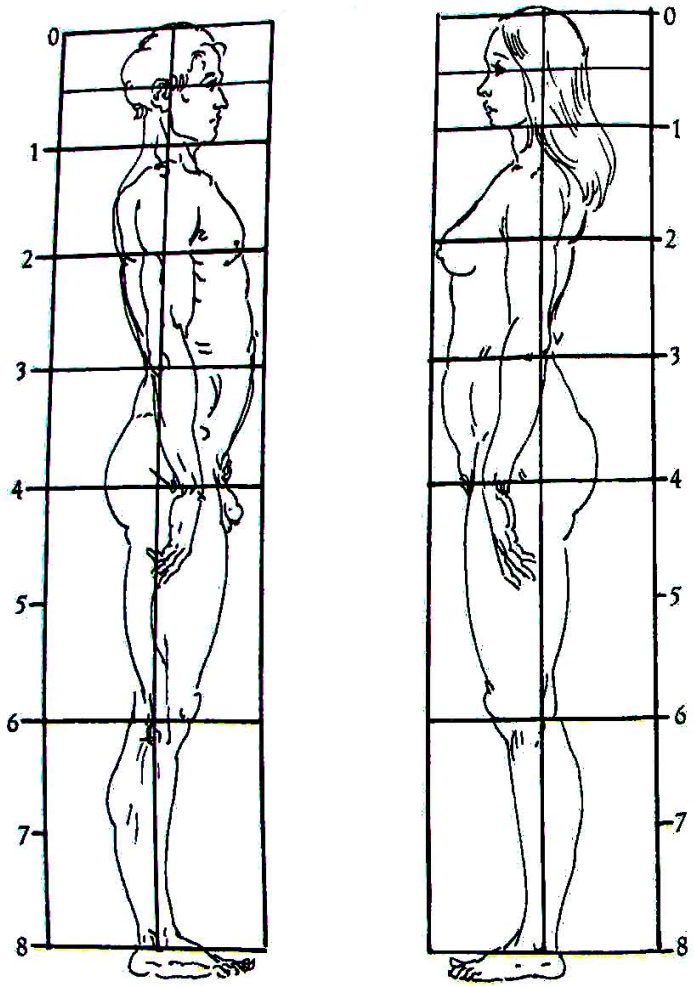

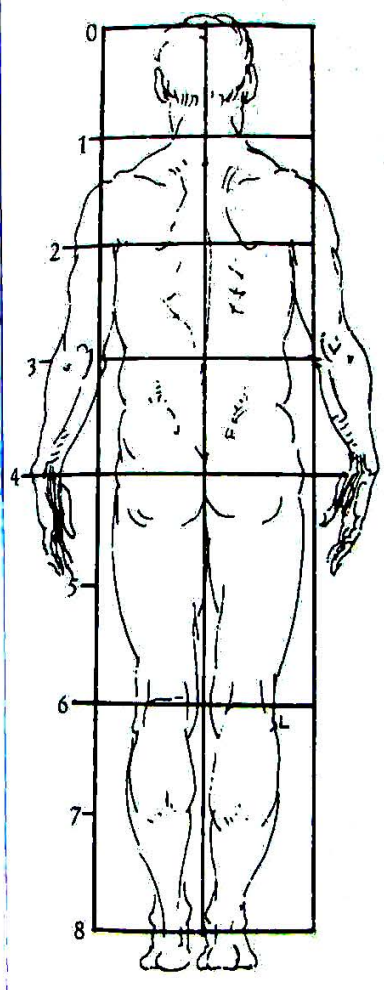

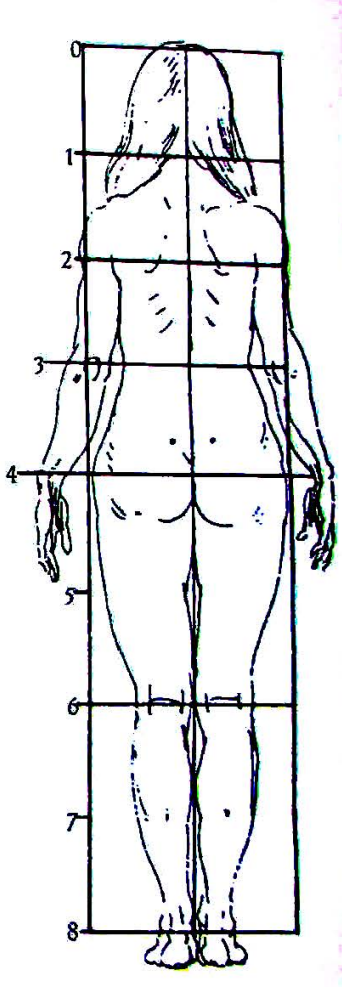

Fig. nr 23. Proporțiile comparative bărbat - femeie (vedere posterioară)

Proporțiile corpului uman reprezintă un teritoriu de studiu continu având în vedere modificările în timp a talici umane. Efortul aparține în egală măsură antropologilor, fiziologilor ce monitorizează parametrii evolutivi ai corpului uman, cât și artiștilor care atenți asupra corpului ca organizare morfologică complexă urmăresc prin abordarea proporțiilor, acordarea nivelului anatomic bazal (ca punct de pornire) cu nivelul estetic contemporan și orizontul stilistic ales. În acest sens suprapunerile între cele două teritorii de studiu sunt de cele mai multe ori parțiale, antropologii urmărind obținerea de date statistice cu pretenții de științificitate, iar artiștii fac efort de crearea de model, canon, realitate teoretică puternic estetizată.

AXE, PLANURI, TERMENI ANATOMICI, REGIUNI CORPORALE

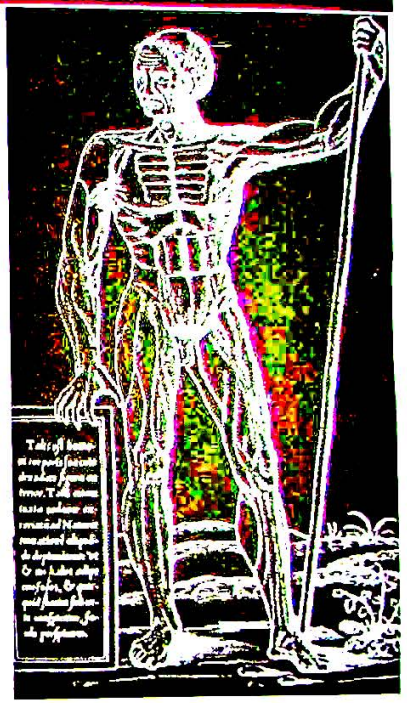

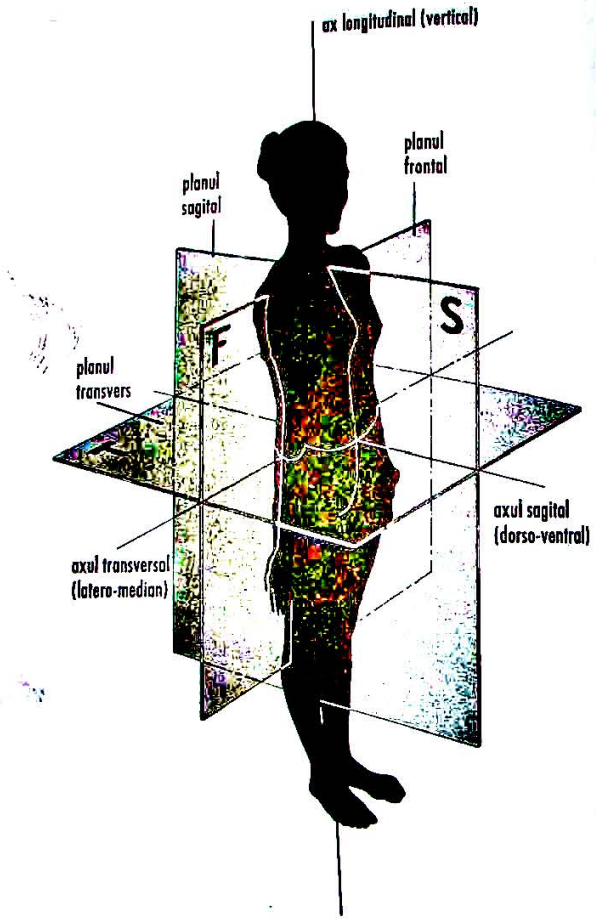

Fig. nr 24. Axele și planurile anatomice corporale

Cunoașterea segmentelor și regiunilor corporale are o importanță deosebită atât pentru cel care studiază medicina, cât și pentru inițierea artistului plastic în anatomie. Dacă medicul nu poate practica medicina fără a-și dobândi cunoștințe temeinice în topografia tuturor organelor care alcătuiesc organismul, artistul nu poate înțelege construcția și proporțiile reale ale corpului fără a-și însuși formele, relația dintre volume, reperele anatomice date de baza osoasă și masa musculară dispuse sub cutis. Atât în medicină, cât și în artă, termenii anatomici sunt aceiași, consacrați și acceptați pe tot mapamondul. La baza termenilor anatomici, după cum bine se cunoaște, sunt termenii anatomici luați din limba latină.

Înainte de a localiza segmentele și regiunile corporale, anatomistul este necesar să localizeze orice reper anatomic în vederea descrierii corecte a punctului găsit sau al transpunerii grafice în imagini.

Pentru o bună orientare în studiul anatomiei și o înțelegere a termenilor anatomici este imperios necesar de a se înțelege următoarele definiții:

Ax anatomic este o linie imaginară care unește două extreme și este plasată echidistant de toate punctele extreme. Axele sunt plasate în centrul planului anatomic.

Plan anatomic - presupune modul de așezare a diferitelor părți componente ale unei formațiuni. Astfel în anatomie se cunosc următoarele planuri :

- **Plan sagital** este planul anatomic convențional situat la mijlocul corpului pe direcția antero posterior - median (mijloc).
- **Plan frontal** este planul anatomic imaginar dispus perpendicular pe lungimea corpului în direcția latero - mediană împărțindu-l în două jumătăți una anterioară și una posterioară.
- **Plan transversal** este planul anatomic convențional plasat la mijlocul corpului și situat paralel cu suprafața pământului.

Planurile anatomice introduc în anatomie termenii anatomici.

Termeni anatomici

Introducerea în studiul anatomiei artistice presupune însușirea unor termeni indispensabili studiului anatomic. De asemenea, pentru aplicarea corectă a termenilor anatomici, corpul uman se studiază într-o poziție anatomică care presupune o atitudine rectilinie, verticală a corpului uman, cu membrele superioare în extensie și cu orientarea regiunii palmare înspre înainte și cu policele (degetul mare) orientat în afară (supinație)

Membrele inferioare sunt aduse unul lângă celălalt. Această imagine a corpului este considerată de toți autorii, poziția standard sau convențională de studiu anatomic.

Studiul aspectelor morfologice ale corpului cât și al rapoartelor diferitelor părți componente ale sale observate în stare de relaxare, de repaus, constituie conținutul anatomiei statice. Studiul succesiunii modificărilor de formă ale întregului, cât și al modificărilor rapoartelor dintre părți în timpul execuției unei mișcări, constituie conținutul anatomiei dinamice.

Ilustrarea formei corpului și raporturilor părților sale componente, în diferite atitudini și în diferite mișcări constituie conținutul anatomiei posturale.

Fig. nr 25. Poziția anatomică convențională în studiul anatomic

Termenii anatomici se instituie și se utilizează pornind de la postularea poziției convenționale și definirea unor planuri fundamentale care împart în mod convențional corpul uman . Aceste planuri, realități teoretice construite pe principiul simetriei corpului uman (mai mult sau mai puțin evident), sunt următoarele: **planul sagital** împarte corpul în două jumătăți, dreaptă și stângă, situându-se perpendicular pe corp la nivelul următoarelor structuri: mijlocul frunții, a nasului, a gâtului, a trunchiului, atât în față cât și reciproc în spate; **planul transvers** împarte corpul în două jumătăți, superioară și inferioară, situându-se perpendicular pe corp și pe precedentul plan la nivel ombilical, ca o demarcare ecuatorial-circulară; planul frontal împarte corpul în două jumătăți, anterioară și posterioară, trecând la egală distanță față de suprafața anterioară și posterioară a corpului prin grosimea sa. Termenii anatomici funcționează printr-o dublă raportare la planul fundamental și la un reper anatomic față de care se face analiza relațiilor anatomice. Aceștia pot fi împărțiți în două mari categorii: termeni statici, stabilind relații de spațializare între structurile anatomice și termeni dinamici, definind tipurile de mișcări ce se pot realiza de către diferitele segmente anatomice articulate.

Termeni anatomici statici

În raport de planul sagital se introduc următorii termeni:

- **medial** - definește apropierea față de planul sagital în raport de alt element anatomic.
- **lateral** - definește depărtarea de planul sagital în raport de alt element anatomic.

În raport de planul frontal, se introduc următorii termeni:

- **anterior** (ventral) - definește elementul anatomic regăsit în fața planului de referință ales.
- **posterior** (dorsal) definește elementul anatomic aflat în spatele planului de referință ales.

Fig. nr 26, Termeni anatomici statici

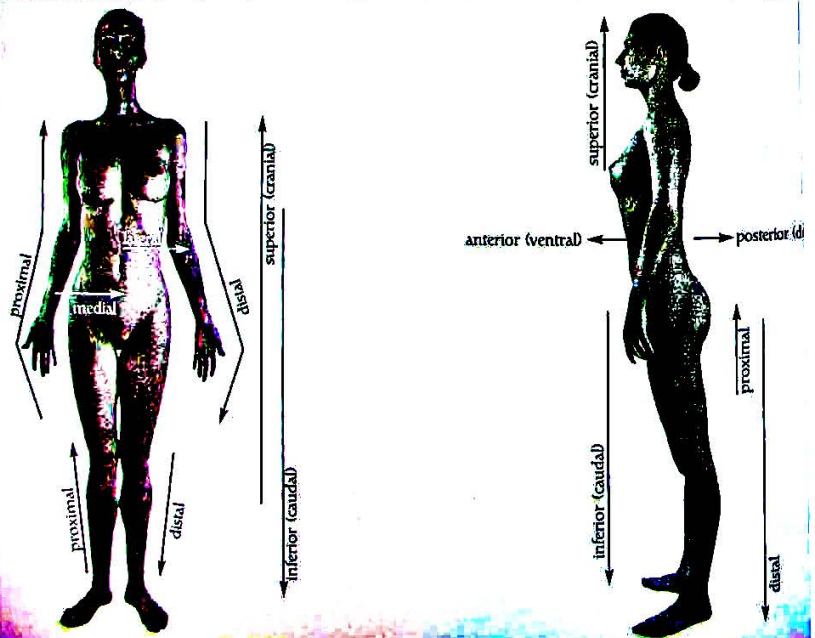

În raport de planul transvers orizontal se introduc următorii termeni:

- **superior** (proximal, cranial) - definește elementul anatomic aflat deasupra planului.
- **inferior** (distal, caudal) - definește elementul anatomic aflat sub acest plan.

Trebuie precizat că se pot utiliza și întâlni în cărțile de specialitate termeni compuși, ca de exemplu 'antero-superior', 'infero-lateral' și de asemenea, aceștia se pot utiliza și pentru elementele anatomice analizate izolat față de corpul care a introdus acești termeni. Exemplu: vertebra ca piesă osoasă a coloanei vertebrale se descrie ca fiind în partea posterioară a trunchiului, dar aceeași vertebră se descrie ca având structuri constitutive anterioare (corpul vertebral), posterioare (arcul vertebral), superioare și inferioare (procese articulare) etc.



Fig. nr 27, Termeni anatomici dinamici: flexia gambei pe coapsă și extensia plantei

Termenii anatomici dinamici

Acești termeni se adresează structurilor anatomice articulate (articulație definește o structură anatomică specializată ce se realizează între două oase, care se pot mobiliza grație prezenței acesteia și a mușchilor ce se inseră pe ele), prezentând mișcările fundamentale ce se pot realiza în acestea. Și în cazul acestora, raportarea la planurile fundamentale este presupusă. Termenii dinamici sunt:

- **abducția** definește depărtarea unui segment articulat de planul sagital.
- **adducția** definește apropierea unui segment anatomic de planul sagital.
- **anteducția** definește mișcarea unui segment anatomic în spațiul anterior planului frontal.
- **retroducția** definește mișcarea unui segment anatomic în spațiul posterior planului frontal.
- **circumducția** definește mișcarea circulară ca o succesiune firească a unei anteducții, abducții, retroducții și adducții.
- **flexia** definește apropierea a două segmente anatomice reciproc articulate.
- **extensia** definește depărtarea a două segmente anatomice reciproc articulate.
- **supinația** termen specific membrelor, definind o rotație externă a segmentului în jurul axului longitudinal al acestuia.

Fig. nr 28, Ilustrarea adducției și abducției ca termeni anatomici dinamici

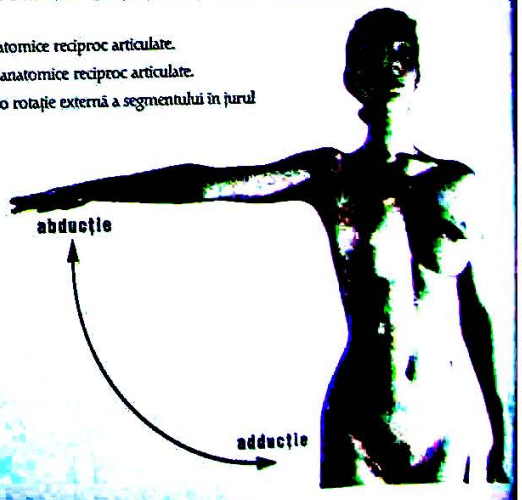

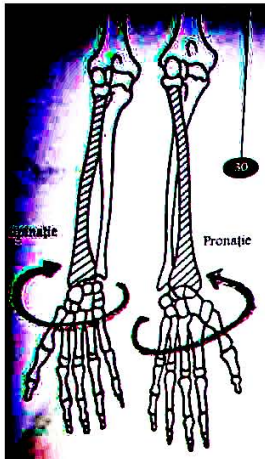

Fig. nr. 29, Termeni anatomici dinamici; denumirile de mișcare a razelor osoase în timpul producerea supinației și pronației

• **pronația** similar cu precedentul, definește o rotație internă a segmentului unui membru liber în jurul propriului său ax longitudinal.

SEGMENTELE CORPULUI UMAN

Corpul uman este alcătuit din segmentele următoare :

• **cap**
• **gât**
• **trunchi**
• **membre**

Capul

Este segmentul superior al corpului, având ca bază anatomică craniul osos căruia i se descriu două porțiuni:

• **neurocraniul** sau cutia craniană - care adăpostește sistemul nervos central;
• **viscerocraniul** sau fața.

Gâtul

Este segmentul anatomic care face legătura între cap și trunchi (următorul segment anatomic). Baza anatomică a gâtului o constituie vertebrele cervicale.

Trunchiul

Este alcătuit din trei segmente suprapuse :

• **toracele**
• **abdomenul**
• **bazinul**

Segmentele trunchiului formează fiecare cavități unde sunt adăpostite viscerele organismului, respectiv cavitatea toracică, abdominală și pelviană. Cavitatea toracică este despărțită de cea abdominală prin mușchiul diafragmatic. Cavitatea abdominală se continuă cu cea pelviană, care este închisă de planșeul pelvi-perineal sau diafragma pelviană.

Membrele superioare - se atașează de trunchi prin intermediul centurii scapulare, alcătuită din două oase claviculare situate anterior și două oase dispuse posterior - spata sau omoplatul.

Membrele inferioare - sunt legate de trunchi prin centura pelviană, formată din două oase sudate între ele - coxalele.

Segmentele anatomice sunt împărțite și ele în regiuni topografice.

Capul

Porțiunea neurocraniului cuprinde următoarele regiuni:

• **frontală,**
• **parietală,**
• **occipitală,**
• **temporală.**
• **regiunea auriculară** situată în jurul orificiului auricular al osului temporal,

• **regiunea sprâncenoasă** localizată în partea inferioară a regiunii frontale,
• **regiunea mastoidiană** ce corespunde zonei postero-inferioare a regiunii temporale.

Porțiunea viscerocraniului sau zona facială are spre descriere următoarele regiuni:

• **orbitală** sau palpebrală,
• **nazală,**
• **orală** sau labială,
• **mentală** sau mentonieră,
• **infraorbitală,**
• **zigomatică** și
• **parotidomaseteriană.** (fig. 30)

Regiunile mai sus menționate împrumută numele după denumirea bazei osoase sau organice pe care sunt dispuse.

Gâtul

Gâtul prezintă spre descriere anatomică **patru zone:**

• **zona anterioară,**
• **zona posterioară** și
• **două zone laterale** (stânga, dreapta).

• **Zona anterioară** se subdivide în două porțiuni, porțiunea suprahioidiană și portiunea subhioidiană.

Porțiunea **suprahioidiană** este formată din două regiuni: submentală și trigonul submandibular.

Fig. nr. 30, Regiunile capului și ale gâtului

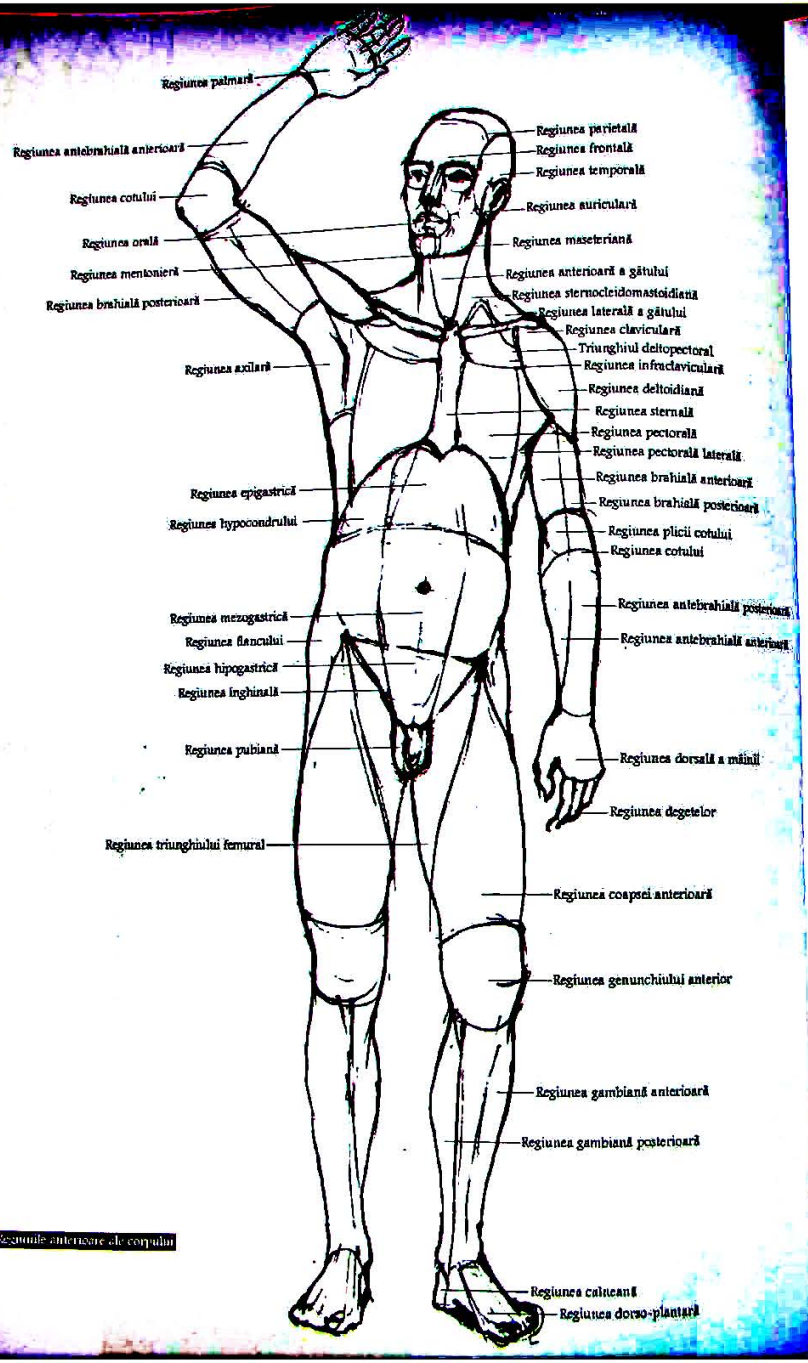

Fig. nr. 31. Regiunile anterioare ale corpului

Porțiunea **subhioidiană** cuprinde regiunile : laringiană, traheală la a cărei extremitate inferioară se găsește fosa jugulară, tiroidiană și trigonul carotic.

- **Zona posterioară** este reprezentată de o singură regiune, regiunea cefei.
- **Zonele laterale** cuprind fiecare, regiunea **sternocleidomastoidiană**, care în porțiunea inferioară prezintă triunghiul supraclavicular mic și regiunea laterală a gâtului sau **supraclaviculară**, cunoscută și sub numele de trigon lateral al gâtului, în care mușchiul omohioidian delimitează două triunghiuri, unul omoclavicular și altul omotrapezian.

Trunchiul

Trunchiul prezintă grupate regiunile în două porțiuni: porțiunea antero-laterală sau ventro-laterală și alta posterioară sau dorsală.

Porțiunea antero-laterală cuprinde regiunile :

sternală, epigastrică, mezogastrică (ombilicală), **hipogastrică** (pubiană), **infraclaviculară** la a cărei extremitate laterală se găsește trigonul **delto-pectoral, mamară, pectorală laterală, hipocondrială, abdominală laterală, inghinală** sau inghino-abdominală.

Regiunile - sternală, epigastrică, mezogastrică și hipogastrică - sunt plasate median și neperechi, iar celelalte regiuni citate sunt perechi și plasate simetric lateral de regiunile mediane.

Porțiunea posterioară sau dorsală

La fel ca și în porțiunea anterioară, regiunile posterioare ale trunchiului prezintă două regiuni mediane și neperechi, mărginite lateral și simetric de alte cinci regiuni simetrice perechi.

Regiunile neperechi sunt: **regiunea vertebrală** și **regiunea sacrococcigiană**, iar regiunile perechi sunt: **suprascapulară, scapulară, interscapulară, infrascapulară** și **lombară.** În părțile laterale și inferioare ale trunchiului sunt dispuse regiunile flancului (fig. 32).

Ca o concluzie, observăm că trunchiul cuprinde trei componente distincte : toracele, abdomenul și bazinul. Bazinul se termină în zona inferioară cu **perineul.** Nomenclatura perineului cuprinde trei regiuni care dispuse antero-posterior sunt: **pubiană** (**pudendală** sau ruşinoasă), **perineală** și **anală.**

Membrele superioare

Membrele superioare cunoscute și sub denumirea de membrele toracice cuprind în descrierea anatomică șase segmente: umărul, brațul, cotul, antebrațul, gâtul mâinii și mâna.

Umărul - are în componența sa regiunile: axilară, deltoidiană, acromială, scapulară regiune care aparține atât umărului, cât și zonei dorsale a trunchiului.

Brațul - cuprinde două regiuni - regiunea brahială anterioară și regiunea brahială posterioară.

Cotul - acest segment cuprinde două regiuni: regiunea anterioară a cotului sau

Figura 32. Regiunile posterioare ale corpului

regiunea plicii cotului și regiunea posterioară a cotului sau regiunea olecraniană.

Antebrațul - este reprezentat de două regiuni: antebrahială, anterioară și antebrahială posterioară.

Gâtul mâinii - cuprinde o regiune anterioară și una posterioară.

Mâna - regiunile care cuprind mâna sunt: regiunea palmară, regiunea dorsală și regiunea degetelor.

Membrele inferioare

Membrele inferioare sau pelvine cuprind următoarele șase segmente: șoldul, coapsa, genunchiul, gamba, gâtul piciorului și piciorul.

Șoldul - este alcătuit din următoarele regiuni: gluteală sau regiunea feselor, trohanteriană și regiunea trigonului femural.

Coapsa - este reprezentată de două regiuni: regiunea femurală anterioară și regiunea femurală posterioară.

Genunchiul - cuprinde o regiune anterioară și o regiune posterioară.

Gamba - este subdivizată în două regiuni: anterioară a gambei și posterioară a gambei, care delimitează un spațiu - spațiul popliteu.

Gâtul piciorului - este reprezentat de o regiune anterioară și una posterioară.

Piciorul - cuprinde o regiune dorsală, o regiune plantară, o regiune calcaneană sau a călcâiului și regiunea degetelor.

În cadrul fiecărei regiuni se pot proiecta sub piele porțiuni osoase care se evidențiază dar și care modifică aspectul volumului regiunii respective. Pentru artistul plastic, recunoașterea acestor "semne" prezintă o importanță deosebită în stabilirea proporțiilor, delimitarea formelor și ilustrarea corectă a tipologiei subiectului uman. Proiecția zonei osoase sub cutis se numește **reper anatomic.**

Reperele anatomice care apar pe modelul viu, se vor ilustra după caz la fiecare regiune corporală studiată.

Martorul (din expoziția "Reîntoarcerea din Labirint" de

"Don Quijote" de Ioan Stoicu

SISTEMUL OSOS

SISTEMUL OSOS

Totalitatea oaselor unui organism și a articulațiilor dintre oase formează sistemul osos. Prin intermediul articulațiilor se leagă oasele alcătuind un sistem, cunoscut sub numele de schelet.

Datorită structurii particulare, sistemul osos îndeplinește mai multe funcții specifice.

Oasele prezintă o structură dură, ceea ce le conferă o rezistență crescută, având rol în susținere și locomoție.

Sistemul osos reprezintă o bază anatomică a unei regiuni corporale, participând astfel la conturarea formelor exterioare ale corpului.

Oasele oferă suprafețe de articulare pentru oasele învecinate, de asemenea prezintă suprafețe de inserție pentru mușchi, tendoanele mușchilor, ligamente, alcătuind prin aceste componente sisteme de pârghii ale articulațiilor.

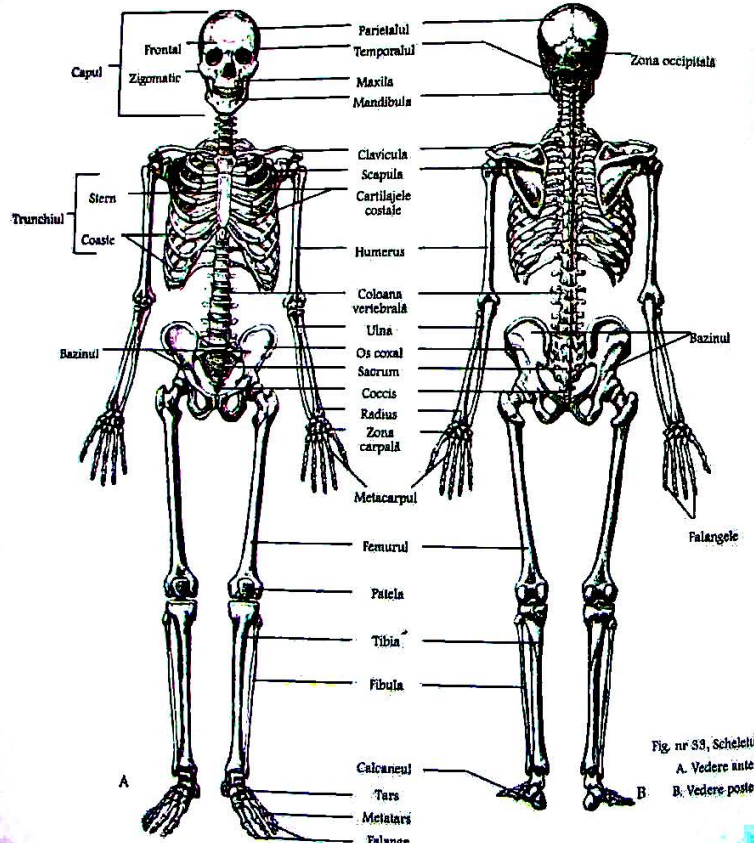

Fig. nr 33, Scheletul osos
A. Vedere anterioară
B. Vedere posterioară

Prin dispoziția lor, oasele, în anumite regiuni, formează cavități cu rol de protecție a unor organe vitale, precum cutia craniană și cavitatea toracică.

Sistemul osos intervine în metabolismul organismului alcătuind un depozit mineral cu rol de rezervă minerală, săruri de calciu, fosfor, etc.

Un rol fundamental al sistemului osos este funcția hematogenă, prin formarea elementelor figurate din sânge, care are loc în măduva roșie osoasă.

Descrierea oaselor

Numărul total al oaselor scheletului uman este de 223, dintre care 95 sunt oase perechi, iar 33 sunt oase neperechi.

Forma oaselor corpului omenesc este specifică, diferită. După raporturile dintre cele trei dimensiuni - lungime, lățime, grosime - oasele se pot împărți în trei mari grupe: oase lungi, oase scurte și oase late.

Oasele lungi se caracterizează prin predominanța lungimii față de grosime și lățime. La un os lung i se descriu următoarele componente: corpul osului sau diafiza și două extremități numite epifize. În perioada de creștere a sistemului osos, între diafiză și epifiză se află dispus cartilajul de creștere sau conjugare, care poartă numele de metafiză. Exemple de oase lungi: humerusul, clavicula, femurul, tibia.

Oase scurte la aceste tipuri de oase caracteristic este faptul că dimensiunile lungimii, lățimii și grosimii sunt aproximativ egale. Acest tip de oase le întâlnim la oasele carpiene, tarsiene și vertebre.

Oasele late au specific predominanța lungimii și lățimii față de grosime. La acest tip de oase se descriu două fețe și mai multe margini, variabile de la un os la altul. Oase cu astfel de caracteristici întâlnim la oasele craniului, osul scapula (omoplatul), coxalul.

Structura oaselor prezintă componente foarte complexe, osul fiind considerat un adevărat organ. Pentru a se înțelege rolul în anatomia artistică a sistemului osos, acela de a contribui la alcătuirea formei exterioare a corpului în diferite ipostaze statice sau dinamice și antropologice, este imperios necesar să cunoaștem și alcătuirea oaselor.

La baza structurii osoase stă țesutul osos care este de origine conjunctivă impregnat cu săruri minerale. Țesutul osos este de două feluri: țesut osos compact de tip hawersian și țesut osos spongios. **Țesutul osos compact** se găsește dispus, în general, în pereții diafizelor oaselor lungi. Țesutul osos spongios se află cu predominanță în interiorul oaselor scurte și late și în epifiza oaselor lungi.

Pe o secțiune transversală sau longitudinală, printr-un tip de os lung, se observă macroscopic că în axul diafizei se

Fig. nr 34, Os lung

Fig. nr 35, Os scurt

Fig. nr 36, Os lat

Fig. nr 37, Structura țesutului osos

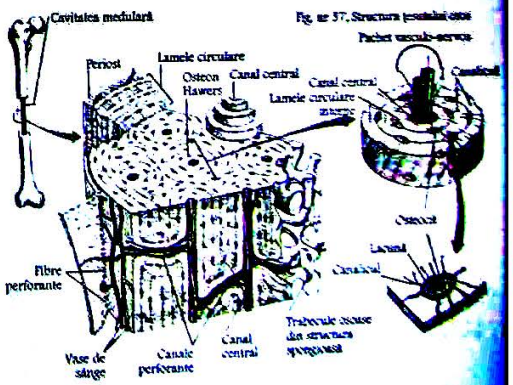

Fig. nr 38, Structura osului

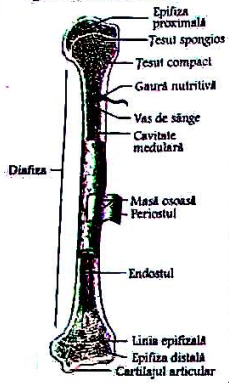

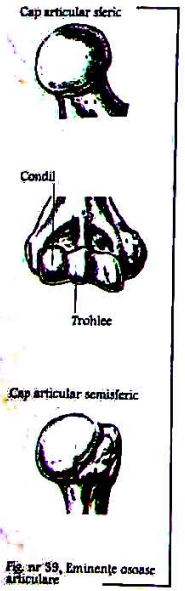

Fig. nr 39, Eminențe osoase articulare

află un canal, denumit canalul medular, în care se găsește o substanță de culoare galbenă, roșie sau cenușie, denumită măduvă osoasă. Astfel, canalul medular în secțiune transversală este circumscris de peretele diafizei, în construcția căruia întâlnim, de la interior spre exterior următoarele componente :

• **endostul** - o membrană conjunctivă care îmbracă la interior masa osoasă atât a diafizei cât și a epifizei.

• **masa osoasă** - prezintă o structură specifică care poate fi studiată doar histologic, alcătuită din straturi de lamele osoase dispuse concentric și țesut compact osos haversian și interhawersian. Prezintă în structură celule specifice: osteoblaste, osteocite (celule tinere) și osteoclaste.

• **periostul** - este o membrană vasculo-conjunctivă care învelește la periferie osul, în întregime, cu excepția capetelor articulare care sunt acoperite de cartilaje.

Țesutul spongios, în structură, are aspect areolar, de burete, substanța osoasă (substanță fundamentală, celule, vase de sânge) se organizează în lamele care se întretaie aleator, generând între acestea spații (areole). Areolele oaselor spongioase conțin măduvă roșie hematogenă. Ca și orice organ oasele sunt foarte bine irigate cu sânge și inervate.

FORMAȚIUNILE DE SUPRAFAȚĂ ALE OASELOR.

Oasele pe suprafața lor prezintă numeroase formațiuni variate, rezultate în urma acțiunii forțelor mecanice de presiune, tracțiune, torsionare, alunecare, zone care constituie locul de inserție al tendoanelor musculare sau de pătrundere al vaselor de sânge și nervi.

În general, formațiunile de suprafață osoasă sunt neregularități care se împart în **eminențe** osoase - ridicături cu plus de substanță osoasă sau **cavități** - depresiuni cu minus de substanță osoasă.

De asemenea, dacă formațiunile osoase participă sau nu la articularea dintre oase, ele sunt împărțite în suprafețe articulare și nearticulare.

Eminențele osoase articulare

Se găsesc dispuse la nivelul epifizelor oaselor lungi și sunt:

• **capul articular** care poate avea forma de sferă, semisferă sau calotă.

• **condilul** are un aspect de cilindru sau segment de cilindru.

• **trohleea** are forma de scripete cu un șanț mărginit de două buze.

Eminențele osoase nearticulare

Reprezintă formațiuni osoase cu plus de substanță care servesc la inserția tendoanelor, mușchilor și a ligamentelor articulare. Acestea sunt:

• **apofiza** sau procesul - apare ca o formațiune bine conturată la bază, iar vârful prezintă diferite înălțimi și forme, astfel: sub formă de dinte - odontoidă; stilet - stiloidă; cioc încurbat - coracoidă; coroană - coronoidă; aripă - pterigoidă; spin - spinoasă.

• **protuberanță - tuberculul - tuberozitatea** - sunt formațiuni cu eminențe osoase mai puțin reduse, delimitate la bază, iar vârful prezintă suprafețe rugoase sau bonte.

• **creasta** - este o eminență osoasă alungită, bine delimitată și îngustă.

• **spina** - reprezintă o ridicătură osoasă alungită și mai puțin ascuțită.

• **linia** - este o formațiune de suprafață osoasă mai puțin înaltă și alungită.

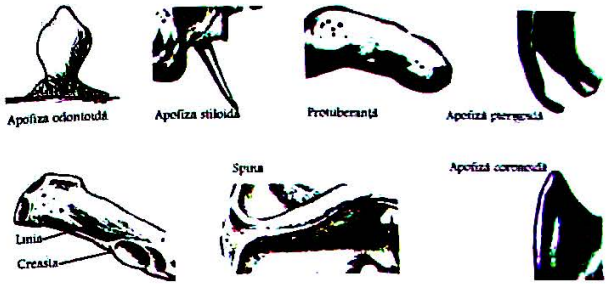

Fig. nr 40, Eminențe osoase nearticulare

Cavități osoase articulare

Dintre formațiunile de suprafață cu minus de substanță osoasă fac parte:

• **cavitatea glenoidă** este o scobitură în os mai puțin adâncă corespunzătoare capului articular semisferic sau al calotei.

• **cavitatea acetabulară sau cotiloidă** este o cavitate osoasă articulară pronunțată, corespunzătoare capului articular sferic, pe care-l cuprinde parțial sau în totalitate.

• **cavitatea cochleea** prezintă două șanțuri separate printr-un relief median și corespunde negativului trochlear.

Fig. nr 41, Cavități osoase articulare

Cavități osoase nearticulare

Spre deosebire de cavitățile articulare, cavitățile nearticulare osoase reprezintă locuri de inserție musculară, amprente de alunecare a tendoanelor, a ligamentelor sau trasee de trecere a unor pachete vasculonervoase.

• **Fosa** este o cavitate neregulată mai puțin adâncită, puțin delimitată, fiind o suprafață mai extinsă de inserție musculară.

• **Șanțul** este o depresiune superficială și alungită de pe suprafața osului, determinată de obicei de amprenta unui vas de sânge sau nerv, sau de alunecarea unui tendon când șanțul se mai numește și culisă denumindu-se în această situație culisă tendinoasă.

• **Incizura** se aseamănă cu o știrbire pe marginea unui os.

• **Foramen** sau gaura apare ca o perforație în peretele osului, nivel de pătrundere a vaselor sanguine și a nervilor în interiorul osului.

• **Hiatusul** reprezintă o scobitură osoasă cu pereții amfractuoși (accidentați), în fundul căreia se găsesc mai multe foramene continuate cu niște canale ce pătrund în interiorul osului.

• **Fisura** sau fanta reprezintă o scobitură osoasă mai îngustă, dar alungită.

Fisura

Șanțul

Fosa

Foramenul

Hiatusul

Incizu

NOȚIUNI DE ARTROLOGIE

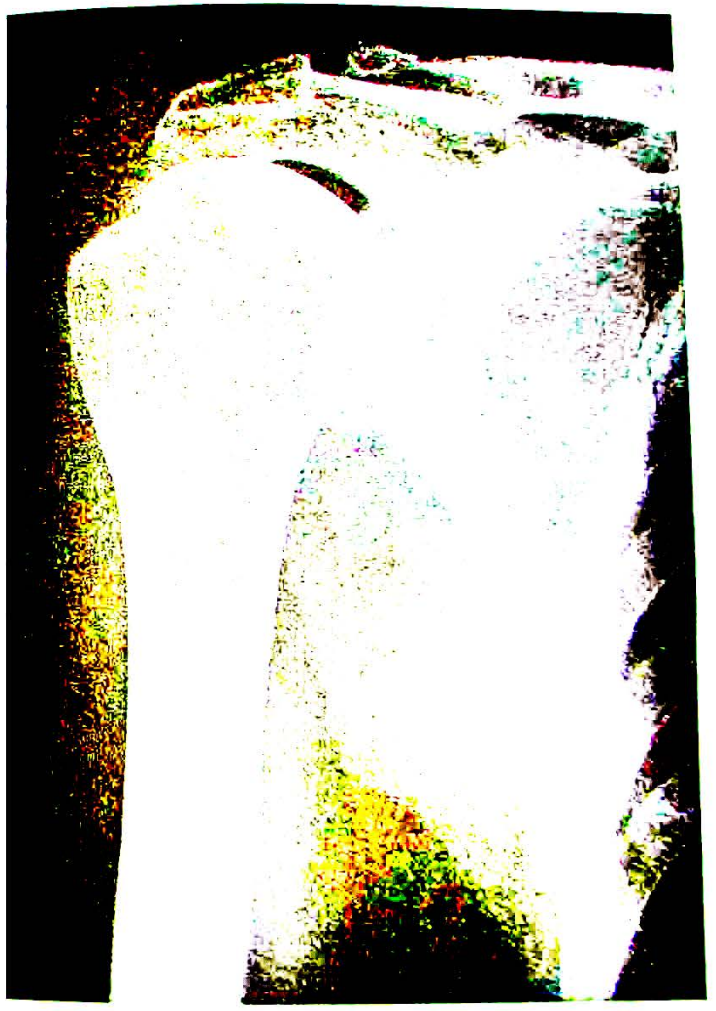

Artrologia este ramura anatomiei care studiază articulațiile. Articulația reprezintă totalitatea elementelor anatomice prin care se unesc două sau mai multe oase învecinate. După gradul de mobilitate rezultat prin articularea oaselor articulațiile se pot clasifica în sinartroze și diartroze.

1.SINARTROZE

Sinartrozele reprezintă o categorie de articulații fixe sau cu un grad de mobilitate mic sau foarte mic, legătura dintre oase fiind realizată de către țesut fibros, cartilaginos sau osos. Tipurile de sinartroze sunt reprezentate de:

A.

• **sindesmoze** - legătura dintre oase este mediată de țesutul fibros care este de mai multe tipuri: • **sinfibroze** - legarea apofizelor spinale (fibre de colagen),

• **sinelastoze** - legarea arcurilor vertebrale (fibre elastice).

• **suturi** - regăsite la oasele bolții craniene care sunt legate prin fibre scurte, dense, foarte puternice; după forma marginilor osoase se definesc următoarele tipuri:

• **sutura dințată** (oasele prezintă zimți care se întrepătrund), exemple de suturi dințate:

• sutura sagitală a oaselor parietale,

• sutura lombdoidă a oaselor parietale cu osul occipital,

• **sutura netedă** (suprafețele implicate în articulație sunt plane), precum întâlnim la:

• sutura internazală sau la sutura oaselor nazale cu oasele învecinate,

• **sutura scuamoasă** (solzoasă, marginile ei se întrepătrund pieziș), exemplu de sutură scuamoasă:

• sutura temporo - parietală

• **gonfoza** este regăsită în legarea rădăcinilor dinților prin ligamentul alveolar

B.

• **sincondroze** - legătura dintre oase este realizată de către țesut cartilaginos (cartilaj hialin ce se va osifica în timp) oferind un grad redus de mobilitate iar periostul unui os se continuă fără întrerupere cu periostul celuilalt os implicat în articulație; exemplu - articulația sfeno occipitală, legarea pieselor osului coxal

C.

• **sinostoze** - articulație fixă cu oasele legate prin intermediul țesutului osos care în prima fază a fost țesut cartilaginos ce se va osifica pe parcurs (fostă articulație de tip sincondrozică expresia frecventă a unui proces patologic

D.

• **simfize (amfiartroze)** - articulații în care structura interpusă între oasele implicate în articulație este reprezentată de țesut cartilaginos fibros (fibrocartilaj) de forma unui disc (frecvent), exemplu: articulațiile dintre corpii vertebrali sau dintre oasele pubiene (poate deveni semimobilă).

2. DIARTROZE

Diartrozele reprezintă cea mai mare majoritate a articulațiilor corpului uman în care se realizează mișcări complexe multiple și variate. Elementele de structură, componente ale unei diartroze, sunt următoarele: fețele articulare, cartilajul articular, capsula articulară, membrana sinovială, elemente de conjugare articulară (cadrul glenoidal, discurile intraarticulare, meniscurile, ligamentele intraarticulare, oase sesamoide).

Diartrozele se pot clasifica în raport de:

A

numărul de axe de mișcare:

• **uniaxiale** - articulații ce permit mișcări în jurul unui singur ax de tipul flexie, extensie (articulațiile condiliene: genunchi; trohleare: cot etc.) pronație, supinație (articulația trohoidală radio - ulnară proximală)



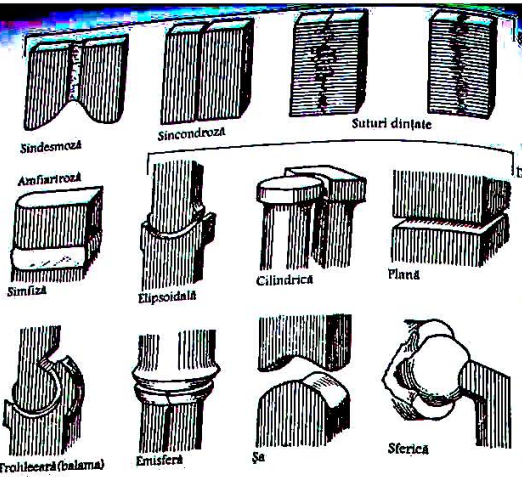

Fig. nr 44, Tipuri de articulații

• **biaxiale** - articulații cu mișcări în două axe, pe lângă cuplul flexie - extensie putându-se realiza și mișcări de tipul abducție - adducție (articulațiile elipsoidale-radio- carpiană)

• **triaxiale** - în aceste articulații se pot realiza mișcări după toate cele trei axe ale spațiului (articulațiile sferoidale - scapulo - humerală sau coxo - femurală)

numărul de oase din articulație:

• **simple** - articulații formate prin unirea a două oase

• **compuse** - articulații formate prin unirea mai multor oase

forma suprafețelor articulare implicate. În principiu o diartroză este formată simplist dintr-o structură cu plus de substanță osoasă care printr-o reducție geometrică va da denumirea tipului de articulație și o structură osoasă din partea celuilalt os cu minus de substanță în relație de "negativ" spațial cu precedentul. Astfel întâlnim articulații:

• **plane** - permit mișcări reduse prin alunecare - aticulațiile carpo - metacarpiene, articulațiile oaselor tarsiene

• **trohoidă** - elementul cu plus de substanță osoasă este reprezentat de un segment de cilindru conținut într- un inel fibros; mișcarea permisă fiind uniaxială de rotație în jurul axului cilindrului - tohleeară (ginglim) prezintă structura cu plus de substanță osoasă asemămătoare unui scripete; aceste articulații permit mișcări uniaxiale

• **condiliană** - reducția geometrică a structurii articulare cu plus de substanță este reprezentată de un cilindru de cele mai multe ori în număr de două coaxiale; mișcările permise sunt uniaxiale

• **în șa** - articulații obținute prin îmbucare reciprocă, cu suprafețe articulare concave într-un sens și convexe în celălalt sens, și cu concavitatea unuia conjugată cu convexitatea celuilalt os paticipant în articulație; sunt articulații biaxiale

• **elipsoidale** - suprafața articulară cu puls de substanță este conformată sub forma unui segment de elipsoid mai mult sau mai puțin alungit, iar cealaltă suprafață, cu minus de substanță, corespunzător precedentei pentru realizarea conjugării; sunt articulații biaxiale

• **sferoidale** - suprafețele opozite sunt reprezentate de un segment de sferă numit cap ce pătrunde într-o cavitate corespunzătoare de forma unei cupe; sunt articulații triaxiale.

SISTEMUL MUSCULAR

Numărul total al muşchilor care iau parte la alcătuirea corpului formează sistemul muscular.

Partea anatomiei care studiază sistemul muscular se numeşte miologie.

Mişcările corpului sunt posibile prin contracţia muşchilor şi datorită acestei funcţii sunt consideraţi organele active ale mişcării, comparativ cu oasele care sunt considerate organe pasive ale mişcării.

O parte din muşchi sunt inseraţi la nivelul scheletului şi poartă numele de muşchi scheletici sau somatici, alţi muşchi sunt distribuiţi în pereţii organelor interne şi se numesc muşchi viscerali.

Din punct de vedere histologic dar şi funcţional, se cunosc trei categorii de muşchi: striaţi netezi şi de tip cardiac.

Fig. nr. 15. Forma muşchilor scheletici

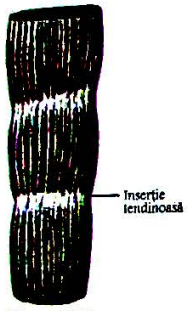

Tip muşchi lat


Tip fusiform lung


Tip orbicular

Muşchi unipenat

Muşchi bipenat

Muşchi multipenat

Muşchii scheletici

Cunoaşterea acestor grupe de muşchi au o importanţă deosebită pentru anatomia artistică, deoarece sunt dispuşi pe toate regiunile corporale şi definesc forma şi conturul extern al unui corp. Muşchii scheletici fiind implicaţi atât în poziţia statică cât şi în cea dinamică a corpului, sunt aşezaţi la nivelul segmentelor anatomice în diferite planuri anatomice, astfel, cunoaştem planuri profunde musculare şi planuri superficiale. În conturarea unei regiuni corporale nu intervin doar grupele superficiale de muşchi ci adeseori apar vizibile şi porţiuni din cadrul grupelor profunde musculare.

Muşchii scheletici sunt alcătuiţi din fibre musculare cu aspect striat şi se caracterizează prin contracţii rapide supuse voinţei, fiind denumiţi şi muşchi voluntari, ei acţionând direct sub comanda sistemului nervos central. Un alt rol important al muşchilor somatici constă în păstrarea poziţiei corpului şi a segmentelor sale printr-o contracţie permanentă tonică.

Muşchii scheletici formează peste 40% din greutatea corpului uman, cu un număr total de peste 400 muşchi.

Forma muşchilor scheletici

Luând în considerare lungimea, lăţimea şi grosimea muşchilor scheletici, forma lor este diferită cunoscându-se următoarele categorii: muşchi lungi, muşchi laţi, muşchi scurţi şi muşchi circulari.

1. **Muşchii lungi** se găsesc dispuşi în general la nivelul extremităţilor corpului, se contractă rapid şi datorită lungimii lor exercită mişcări mai ample.

Muşchii lungi se caracterizează prin faptul că prezintă lungimea mai mare decât lăţimea şi grosimea. Forma generală a acestor muşchi este fusiformă şi sunt compuşi dintr-o parte centrală mai îngroşată care este corpul sau pântecele muşchiului şi două extremităţi numite capete, care se prelungesc prin tendoane. Tendoanele sunt considerate piese intermediare cu ajutorul cărora muşchii se inseră pe oase şi au diferite forme : cilindrice, turtite sau late (aponevroze).

Capetele muşchiului sunt de două feluri:

- capătul **de origine** sau punctul fix dispus proximal - este considerat acela care se prinde de osul ce rămâne fix şi nu se mişcă în timpul contracţiei musculare.
- capătul **de inserţie** sau punctul mobil dispus distal – este acela care se inseră pe osul mobil şi care se deplasează în timpul contracţiei musculare.

După numărul capetelor de origine, muşchii scheletici pot fi cu un singur capăt, cu două capete de inserţie (biceps), cu trei capete (triceps) sau cu patru capete de inserţie la origine (cvadriceps).

După unghiul pe care fibrele musculare îl fac cu tendonul, muşchii scheletici pot fi muşchi cu **fibre drepte** (muşchiul croitor) care nu fac unghi cu tendonul, mai întâlnim muşchi cu fibre orientate oblic faţă de tendon şi care se numesc muşchi **penaţi**. Muşchii penaţi pot fi **unipenaţi**, când fibrele musculare fac unghi cu tendonul pe o singură parte (tibialul posterior) şi **bipenaţi** când fibrele musculare fac unghi oblic cu tendonul pe ambele laturi ale acestuia (muşchiul brahial).

2. **Muşchii laţi** au o formă lamelară, grosimea fiind mai redusă decât celelalte

dimensiuni. Mușchii lați pot prezenta forme variate: triunghiulară (mușchiul
patrulatera (mușchiul frontal), de evantai (mușchiul temporal).

Fibrele musculare pot fi dispuse multipeniform (mușchiul deltoid), radiale (mușchi
marele pectoral).

Mușchii lați, majoritatea lor, alcătuiesc mușchii trunchiului și contribuie la formar
pereților marilor cavități.

3. Mușchii scurți prezintă lățimea mai mare decât lungimea. Această categorie de mușchi
sunt considerați mușchi de efort, deoarece sunt dispuși în regiuni în care se efectuează
mișcări puțin ample dar cu o forță musculară mare (mușchii intervertebrali).

4. Mușchii circulari se caracterizează prin dispoziția circulară a fibrelor musculare
mușchiului. Acești mușchi se află în jurul unor orificii unde formează sfinctere (sfincterul
anal) sau mușchi orbiculari (mușchiul orbicular al ochiului sau orbicular al gurii).

Pe lângă aceste categorii de mușchi grupați după dimensiuni, mai întâlnim și mușchi cu
alte particularități:

Întâlnim mușchi al cărui corp este întrerupt și divizat în două porțiuni prin intermediul
unui tendon intermediar și sunt numiți mușchi digastrici (mușchiul digastric).

Adaptați la rolul lor în regiunea unde se găsesc, întâlnim mușchi care prezintă mai multe
fâșii aponevrotice transversale, denumite inserții tendinoase și care împart mușchiul în mai
multe segmente (mușchiul drept abdominal). (fig 45)

Unii mușchi sunt clasificați și după numărul articulațiilor peste care trec, astfel întâlnim
mușchi uniarticulari (mușchi scurți), mușchi biarticulari (dreptul femural), mușchi
poliarticulari (flexorii și extensorii lungi ai degetelor).

Structura mușchiului striat

După cum știm, un mușchi striat prezintă două părți structurale : corpul și tendonul
mușchiului, fiecare având propria structură.

Corpul mușchiului prezintă în structura sa următoarele componente : țesut muscular,
țesut conjunctiv, vase sanguine și nervi.

Țesutul muscular este alcătuit din fibre musculare striate, dispuse în mănunchiuri
denumite fasciculе musculare primare. Acestea se grupează în fascicule musculare
secundare, iar prin gruparea fasciculelor secundare se formează fascicule terțiare, întâlnite
mai ales la mușchii voluminoși. Numărul fasciculelor prezente în alcătuirea unui mușchi
determină volumul mușchiului.

Fibra musculară striată are o formă prismatică alungită și care prezintă striații, unele
longitudinale, altele transversale. Lungimea fibrei variază între 4 - 15 cm. La exterior fibra
este înconjurată de o membrană subțire și elastică numită sarcolema. În interior fibra
musculară este prevăzută cu citoplasmă proprie numită sarcoplasmă și care conține o mare
cantitate de incluziuni de glicogen.

După cantitatea de sarcoplasmă pe care o conțin, fibrele musculare striate se împart în:

- fibre musculare roșii, care sunt bogate în sarcoplasmă și un pigment roșu numit
mioglobină care dă culoarea caracteristică mușchiului și fixează O_2. Astfel de fibre întâlnim
la mușchii extensori care se contractă mai lent și obosesc greu.

- fibre musculare albe, mai puțin bogate în sarcoplasmă, caracteristice mușchilor flexori

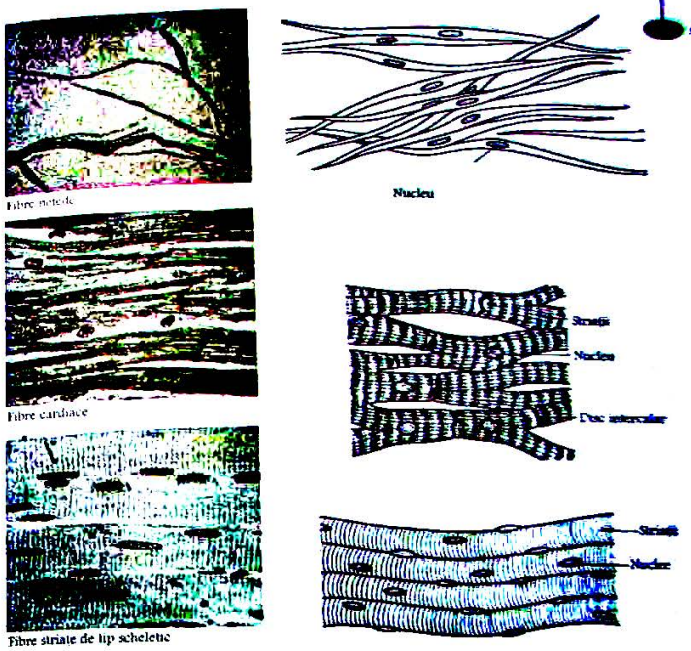

Fig. nr 46, Tipuri de fibre musculare, imagini microscopice

mușchi care se contractă rapid și obosesc ușor.

Fibra musculară prezintă mai multe nuclee.

Fibra musculară mai prezintă niște formațiuni contractile numite miofibrile și care
privite la microscop apar alcătuite din două feluri de discuri : unele luminoase, formând
discurile clare și altele cenușii, care se numesc discuri întunecate. Aceste două feluri de
discuri se succed cu regularitate și sunt așezate la același nivel la fiecare miofibrilă, ceea ce
face ca fibra musculară să prezinte striațiile transversale ceea ce a determinat să fie numită
fibră striată.

Discul întunecat este format mai mult din miofilamente de miozină dar și actină iar
discul clar este alcătuit numai din miofilamente de actină.

În discurile întunecate se găsește glicogen muscular care prin arderi biochimice
reprezintă sursa energetică a contracției musculare. În discurile clare se găsesc acumulate
substanțe macroergice bogate în energie precum acidul adenozintrifosforic (ATP) și
acidul creatinfosfatic (PC). Prin combinarea actinei cu miozina se creează complexul
actomiozină, ceea ce determină scurtarea fibrelor musculare , determinând contracția.

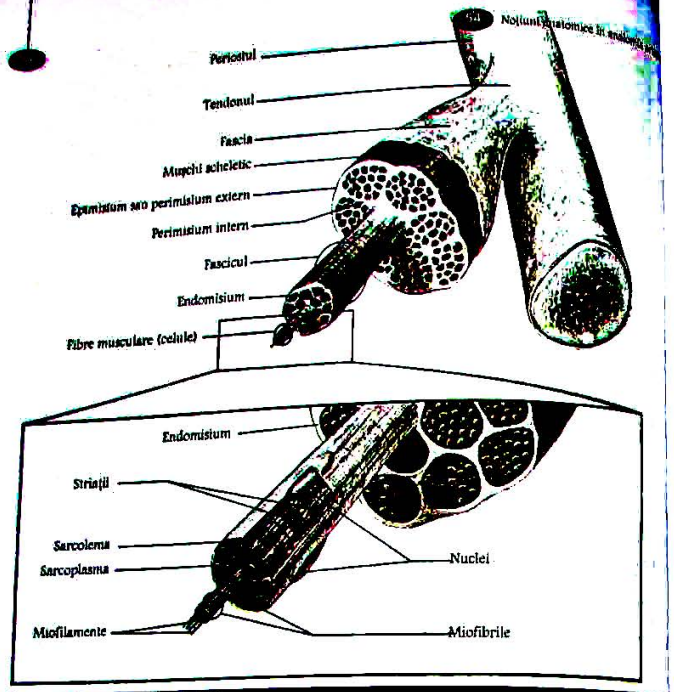

Fig. nr. 17. Structura mușchiului striat

Țesutul conjunctiv este dispus între fibrele musculare și fascicule, bogat în fibre elastice, care leagă fibrele musculare între ele.

Țesutul conjunctiv formează la suprafața mușchiului un înveliș elastic denumit epimisium sau perimisium extern. De la acest nivel se trimit septumuri spre interiorul mușchiului care înconjoară fasciculele musculare și se numește perimisium intern, care la rândul său trimite în jurul fiecărei fibre musculare un înveliș subțire denumit endomisium.

Țesutul conjunctiv care intră în structura mușchiului joacă un dublu rol. În primul rând face legătura între elementele țesutului muscular, asigurându-i unitatea și pe de altă parte asigură atât contracția cât și relaxarea mușchiului în mod unitar.

La unii mușchi, în jurul perimisului extern mai există o teacă conjunctivă externă, fascia de înveliș sau aponevroza mușchiului.

Țesutul muscular este bogat vascularizat printr-o **rețea de vascularizație** foarte bogată în jurul fiecărei fibre musculare.

Fiecare mușchi este inervat cu **fibre nervoase** motorii, senzitive și vegetative.

• **Tendonul** ca structură este în continuare directă cu perimisul mușchiului. Structural este alcătuit din esut conjuctiv tendinos, grupat în fascicule tendinoase de diferite mărimi. La nivelul fiecărui tendon se găsesc vase de sânge, fibre nervoase și receptori.

Anexele mușchilor sunt formațiuni care se găsesc în legătură cu mușchii asigurând fiziologia lor.

• **Fasciile musculare** sunt formațiuni conjunctiv-fibroase care acoperă mușchii, fie individual fie grupuri de mușchi. Rol: mențin mușchiul în poziția normală, ajută la alunecarea mușchiului în timpul contracției și uneori constituie formațiuni pentru fixarea mușchilor.

• **Retinaculele** sunt teci fibroase cu aspect de ligamente inelare, ele menținând tendoanele în locul unde își schimbă direcția (ex: la gâtul mâinii și piciorului).

• **Tecile sinoviale** sunt formațiuni cavitare cu rol de a favoriza alunecarea tendoanelor peste proeminențele osoase.

• **Bursele sinoviale** sunt niște saci conjunctivi care înconjoară tendoanele în anumite regiuni cu rol de a le proteja la presiuni, funcționând ca niște "perne cu apă" ce repartizează presiunea uniform.

Fiziologia mușchilor

Mușchii sunt considerați organele active ale mișcărilor. Mușchii sunt și organele care mențin corpul într-o anumită poziție. Mișcările pot fi repartizate fie pe anumite segmente, fie mișcări de ansamblu ale corpului. Principalele funcții ale mușchilor sunt :

• **excitabilitatea** este însușirea mușchilor de a trece în starea de excitație prin intermediul agenților din mediu, cei fizici, chimici și fiziologici

• **contractilitatea** este proprietatea mușchiului de a-și schimba forma atunci când asupra lui acționează un excitant, însă volumul rămâne constant.

• **elasticitatea** este capacitatea mușchiului de a-și relua forma inițială, după ce, prin încetarea excitației, a încetat contracția. Revenirea mușchiului la forma inițială contracției se numește relaxare.

• **tonusul muscular** reprezintă o reacție reflexă de contracție ușoară și continuă, fiind realizat prin menținerea în activitate a unui număr mai mic de grupe musculare, ceea ce permite menținerea poziției statice, determină expresia feței și menține căldura organismului.

Funcționarea mușchilor scheletici se datorează controlului nervos în totalitate pentru mușchii striați și care asigură mișcările voluntare, iar pentru mușchii netezi sistemul nervos vegetativ modulează activitatea acestora, care este automată, continuă și involuntară.

Mișcarea voluntară se obține prin acțiunea mușchilor striați asupra oaselor în mod similar principiului constructiv al pârghiilor mecanice.

Prin pârghie mecanică se înțelege o structură rigidă (os) cu un punct de sprijin (articulația) asupra căruia se aplică două forțe: una rezultată prin contracția musculară, cealaltă reprezentată de greutatea segmentului deplasat.

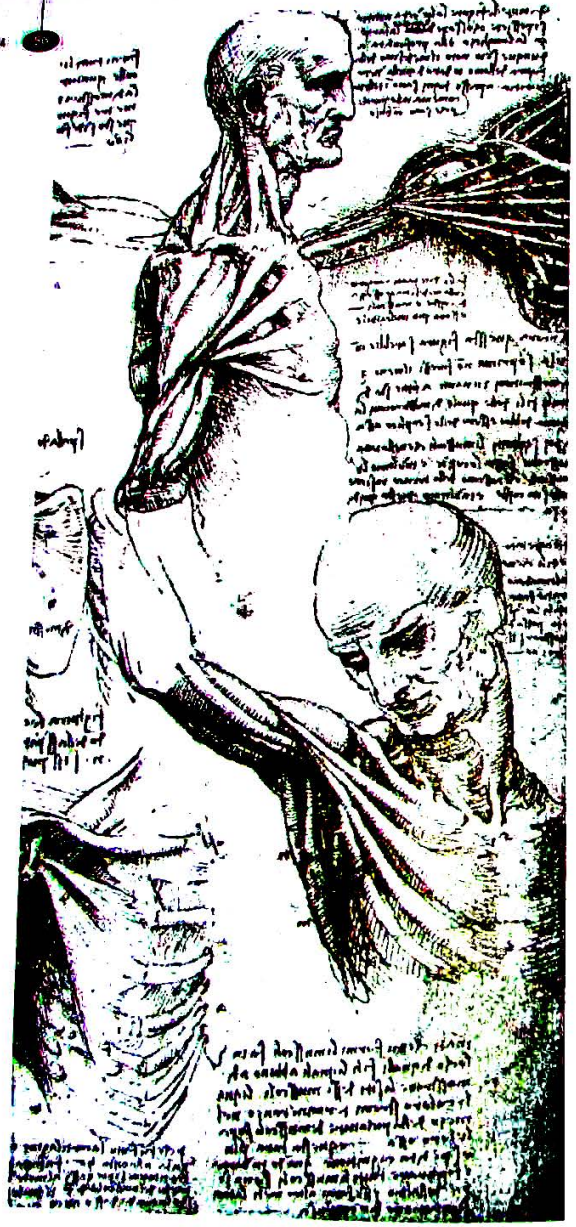

STUDIUL ANATOMIC AL CAPULUI

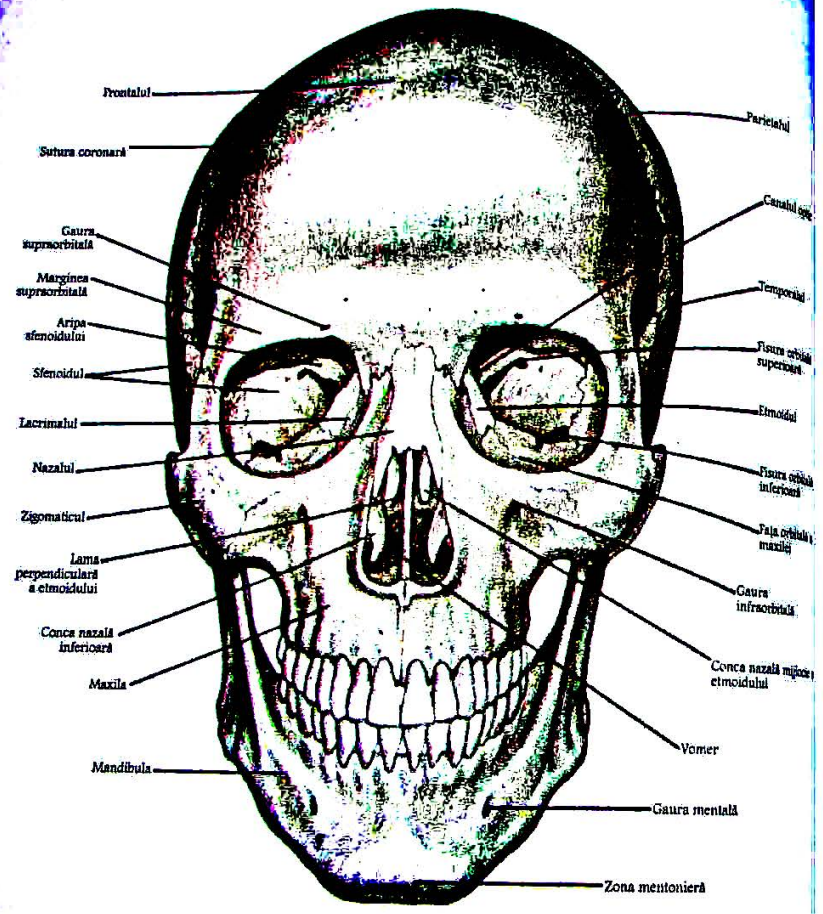

Fig. nr. 48. Craniul osos, vedere anterioară

SCHELETUL CAPULUI

Generalități

Totalitatea oaselor care compun scheletul capului alcătuiesc craniul osos. Craniul este compus din 22 oase împărțite în două segmente: neurocraniu și viscerocraniu.

• **Neurocraniul** prin dispoziția oaselor sale formează o cavitate denumită cutie craniană și care are rolul de a adăposti sistemul nervos central (SNC).

Cutia craniană are o formă ovoidă, cu axul mare îndreptat antero-posterior. I se descriu două părți: bolta craniană (calvaria) și baza craniană. Craniul mai prezintă și două fețe - exocraniu și endocraniu.

Cutia craniană (neurocraniu) este alcătuită din 8 oase, patru perechi și patru neperechi:

• **perechi** - două oase parietale, două oase temporale.

• **neperechi** sunt oasele: frontal, etmoid, sfenoid, occipital.

Bolta craniană a cutiei craniene este formată din următoarele oase:

• **anterior** - osul frontal,

• **posterior** - osul occipital,

• **lateral** - două oase parietale și două oase temporale cu solzul temporal.

Oasele sunt articulate prin suturi fixe sinastroze - dințate și scuamoase solzoase.(fig. 52)

Baza craniului este alcătuită din șase oase dintre care unele, prin forma lor și legăturile pe care le au, iau parte și la formarea segmentului facial: posterior se găsește osul occipital, care ia parte la formarea bazei, prin porțiunea lui inferioară; urmează osul sfenoid, care se continuă anterior cu osul frontal, acesta prin partea lui transversală închide porțiunea anterioară a bazei craniene.

Locul rămas liber între osul frontal și osul sfenoid este completat de lama ciuruită a osului etmoid.

Părțile laterale ale bazei craniului sunt închise de o parte și de alta de stânca osului temporal.

Baza craniului prezintă găuri și fisuri - ele reprezintă locul de trecere a celor 12 perechi de nervi cranieni pentru bulbul rahidian și se continuă cu măduva spinării, de asemenea pentru artere și vene destinate sistemului nervos central.

Viscerocraniul este alcătuit din următoarele oase:

• maxilarul,

• zigomaticul,

• lacrimarul,

• nazalul,

• palatinul,

• vomerul,

• mandibula.

Orizontala Frankfurt este reprezentată de o linie orizontală ce trece prin punctul cel mai inferior al marginii infraorbitale și marginea superioară a conductului auditiv extern. Ea determină unghiul facial ce marchează înclinația masivului facial

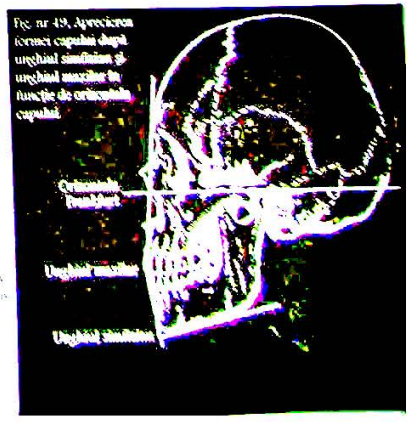

Fig. nr. 49. Aprecierea formei capului după unghiul facial și unghiul maxilar în funcție de orizontala capului

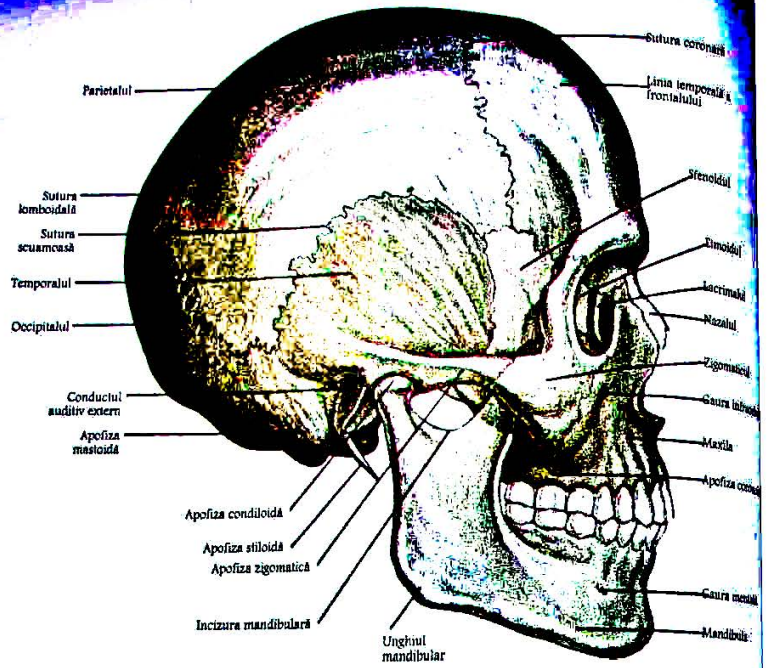

Fig. nr 50, Craniul osos, vedere [illegible]

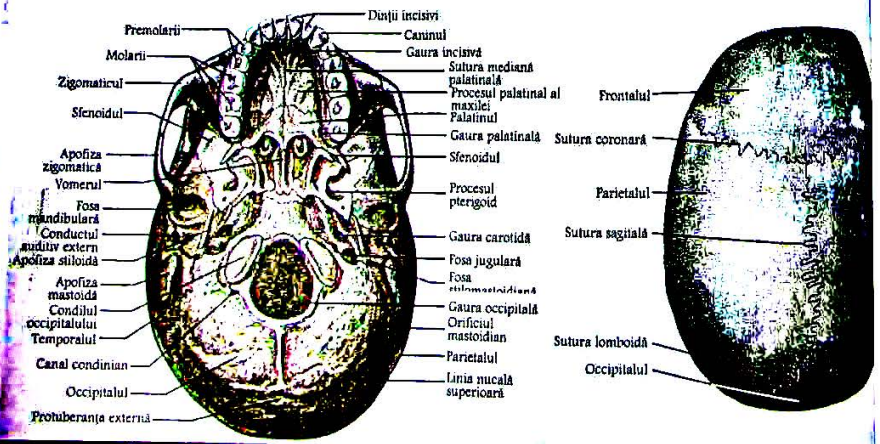

Fig. nr 51, Baza craniului

Fig. nr 52, Craniul osos, suturile oaselor craniene

OASELE NEUROCRANIULUI

Frontalul

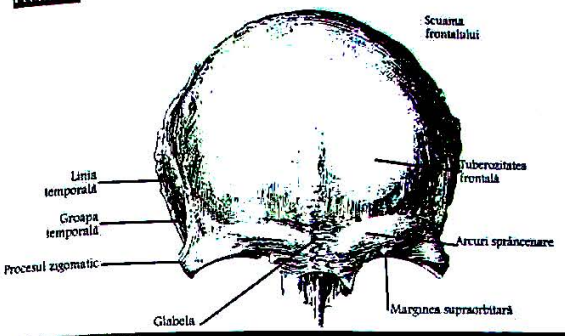

Fig. nr 53, Osul frontal

Osul frontal este un os lat care prezintă:

- **patru fețe**: fața frontală, fețele temporale - dreaptă, stângă și fața cerebrală.
- **patru margini**: marginea superioară sau scuama frontalului, marginea inferioară sau marginea supraorbitală și două margini temporale.

Elementele plastice ale osului frontal le întâlnim la nivelul feței frontale. De fiecare parte a planului sagital, deasupra marginii supraorbitale, se află câte o eminență osoasă - denumită tuberozitatea frontală. Sub tuberozitățile frontale sunt două arcuri sprâncenare ale căror extremități mediale se unesc între ele printr-o ridicătură osoasă numită glabela.

Partea osului frontal dispusă între marginile supraorbitale și proiectată în jos, se numește porțiunea nazală. Lateral și în jos de marginile supraorbitale se află câte un proces zigomatic.

Fiecare față temporală prezintă câte o linie osoasă evidentă, numită linia temporală. Dedesubtul și în spatele liniilor temporale se află partea anterioară a gropii temporale și unde se inseră o porțiune din mușchiul temporal.

În interiorul osului frontal există două cavități neregulate, numite sinusuri frontale.

Osul etmoid

Este un os lat de formă cuboidală, dispus în partea anterioară a bazei craniului și contribuie la formarea pereților mediali ai orbitelor, ai septului nazal și ai plafonului și pereților laterali ai cavității nazale.

Este format din patru porțiuni: lama criboiformă, lama perpendiculară și două mase laterale.

Osul etmoid împreună cu osul sfenoid, oasele lacrimale, oasele palatine și vomerul sunt oase care nu se văd și din acest motiv nu au o relevanță plastică în studiul anatomiei artistice, însă au o mare importanță în arhitectura generală a craniului osos.

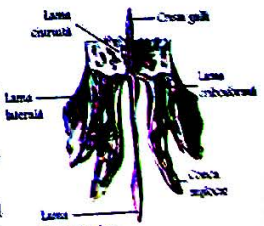

Osul sfenoid

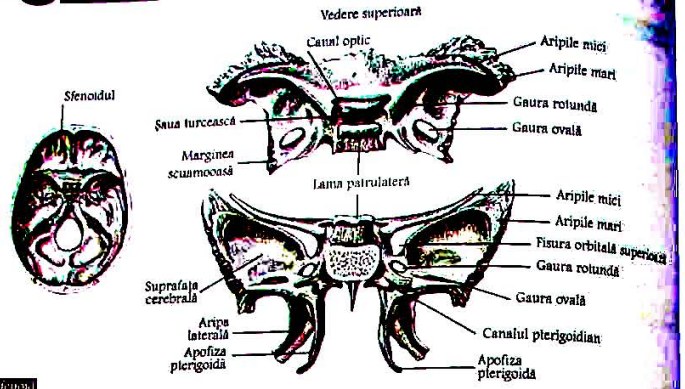

Fig. nr. 55. Osul sfenoid

Este un os lat dispus la baza craniului osos, înaintea oaselor temporale și porțiunea bazilară a osului occipital. Are forma unui fluture cu aripile desfășurate și este alcătuit dintr-un corp dispus central, două aripi mari și două mici - care se orientează lateral, două apofize pterigoide. Pe fața superioară se găsește o ridicătură numită tuberculul șeii turcești (tuberculum sellae), iar în spatele acesteia se află șaua turcească (sella turcica), o depresiune care adăpostește glanda cu secreție internă - hipofiza.

Oasele parietale

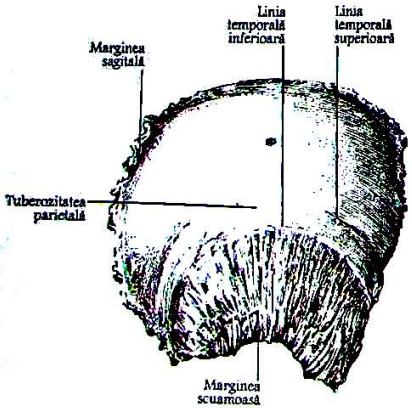

Fig. nr. 56. Osul Parietal

Oasele parietale sunt oase late perechi, dispuse în partea superolaterală a craniului osos. Cele două oase parietale în partea lor superioară se articulează printr-o articulație fixă rezultând o sutură, numită sutură sagitală. Fiecare os parietal este neregulat, are o formă patrulateră și prezintă patru margini - superioară (sagitală), anterioară (frontală), inferioară (scuamoasă), posterioară (occipitală).

Fața externă este convexă și la mijlocul ei se află o eminență osoasă - tuberozitatea parietală, care îi conferă plasticitatea, constituind și un reper anatomic al osului respectiv. Sub tuberozitatea parietală, fața externă este străbătută de linia temporală superioară și alta inferioară.

Oasele temporale

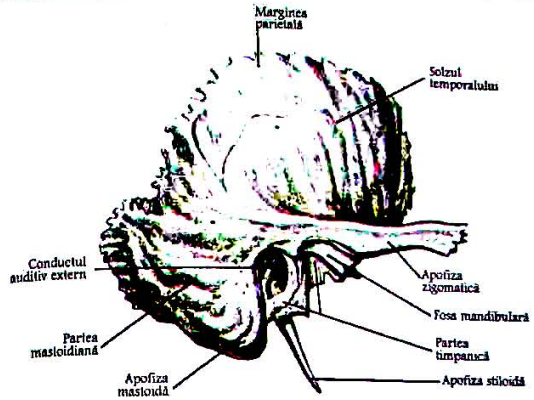

Fig. nr. 57. Osul Temporal

Oasele temporale sunt oase late dispuse lateral de baza craniului. Un os temporal este alcătuit din cinci porțiuni: partea solzoasă, partea mastoidiană, partea petroasă, partea timpanică și apofiza stiloidă.

Solzul temporal alcătuiește partea superioară și anterioară a osului temporal. Fața temporală este netedă: formează o parte a gropii temporale și dă suprafețe pentru inserția mușchiului temporal. Tot la nivelul feței temporale se găsește o apofiză, numită apofiza zigomatică (processus zygomaticus) care merge anterior de la partea inferioară a feței temporale.

Posterior și inferior de apofiza zigomatică se găsește o cavitate de tip glenoid, limitată anterior de tuberculul articular al temporalului.

Partea mastoidiană formează porțiunea posterioară a osului temporal și se continuă în jos cu o apofiză denumită apofiza mastoidă, locul de inserție a mușchilor sternocleidomastoidian, splenius și lungul capului

Partea petroasă sau stânca temporalului este cuprinsă între osul sfenoid și occipital la baza craniului.

Partea timpanică a osului temporal este o lamă situată sub porțiunea scuamoasă și înaintea apofizei mastoide. Această porțiune dă naștere la peretele anterior, inferior și o parte din peretele posterior al meatului auditiv extern, care se continuă cu conductul auditiv.

Apofiza stiloidă este dispusă în jos și înainte pe fața inferioară a temporalului. La nivelul apofizei stiloide se inseră mușchii: stilohioidian, stiloglos, stilofaringian, ligamentul stilo-mandibular și ligamentul stilo-hioidian.

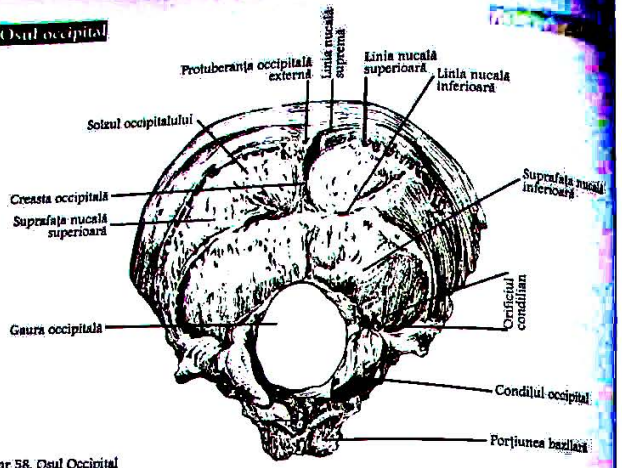

Fig. nr 58, Osul Occipital

Este un os lat dispus în partea inferioară și posterioară a craniului. Prezintă următoarele structuri anatomice: solzul occipitalului, porțiunea bazilară, porțiunea laterală.

Fața externă a solzului dispus superior și posterior de gaura occipitală este convexă. În mijlocul solzului se află o proeminență osoasă numită protuberanța occipitală externă. Lateral de protuberanță există două linii curbe care se numesc: linia nucală supremă și linia nucală superioară.

De la protuberanța occipitală externă creasta occipitală externă coboară până la gaura occipitală. Lateral de creasta occipitală externă se proiectează linia nucală inferioară.

Porțiunea bazilară a osului occipital este dispusă superior și anterior de gaura occipitală. Porțiunile laterale sunt dispuse lateral de gaura occipitală. La nivelul fețelor laterale, în partea inferioară, se găsesc condilii occipitali care dau suprafețele pentru articularea cu fețele superioare ale atlasului (prima vertebră cervicală).

Gaura occipitală (foramen occipitale magnum) se găsește plasată între solzul occipitalului porțiunea bazilară și părțile laterale ale occipitalului.

OASELE VISCEROCRANIULUI

Viscerocraniul este alcătuit din următoarele oase perechi: oasele nazale, lacrimale, maxilare, palatine, zigomatice (malare), cornetele nazale inferioare și din oase neperechi: osul vomer și mandibula.

Oasele nazale

sunt două oase mici și de tip lat, dispuse unul lângă altul între apofizele frontale ale oaselor maxilare.

Fig. nr 59, Osul Nazal

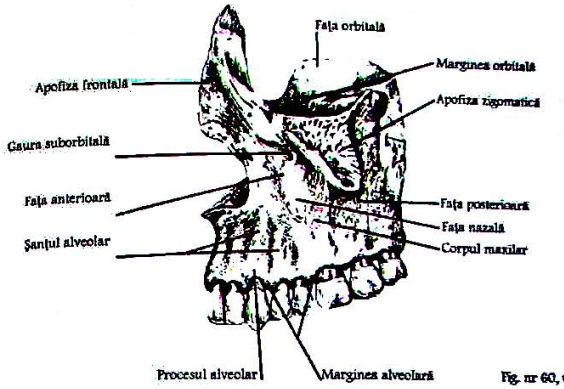

Fig. nr 60, Osul Maxila

Osul maxila sau maxilarul superior este un os pereche și este format dintr-un corp și patru apofize: zigomatică, frontală, alveolară și palatină.

Corpul maxilarului superior are o formă piramidală și este prevăzut cu patru fețe: anterioară, orbitală, nazală și posterioară. La nivelul apofizei alveolare sunt dispuse alveolele în care sunt articulate rădăcinile dinților. Osul maxilar este un os pneumatic deoarece prezintă în interiorul corpului sinusul maxilar.

Oasele palatine

Oasele palatine sunt dispuse în partea posterioară a cavității nazale, mărginite de apofizele pterigoide ale sfenoidului și oasele malare.

Se compun dintr-o lamă perpendiculară și una orizontală și trei apofize: apofiza piramidală, orbitară și sfenoidală.

Fig. nr 61, Oasele palatine

Oasele zigomatice

Un os zigomatic are o formă patrulateră și este așezat în partea superioară și laterală a feței.

Prezintă spre descriere anatomică trei fețe: fața laterală, fața temporală, fața orbitară și două apofize: apofiza frontală și apofiza temporală. Apofiza frontală se articulează cu apofiza zigomatică a osului temporal, dând naștere arcului zigomatic.

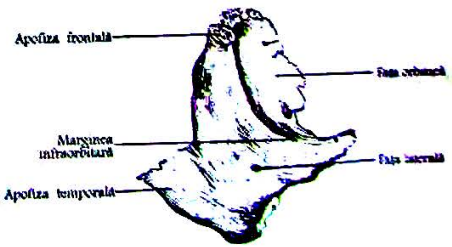

Fig. nr 62, Osul Zigomatic (malar)

Cornetele nazale inferioare

Cornetele nazale inferioare au o poziție orizontală fiind dispuse pe pereții laterali ai cavității nazale.

Vomerul

Osul vomer este un os lat de formă patrulateră și alcătuiește porțiunea inferioară și posterioară a septului nazal. Nu este vizibil la suprafața craniului și nu prezintă un interes deosebit pentru anatomia artistică.

Fig. nr 63. Osul vomer

Osul mandibula

Osul mandibula sau maxilarul inferior este un os nepereche dispus în partea inferioară și anterioară a craniului osos și are o formă de potcoavă. Este alcătuit dintr-un corp mandibular și două ramuri.

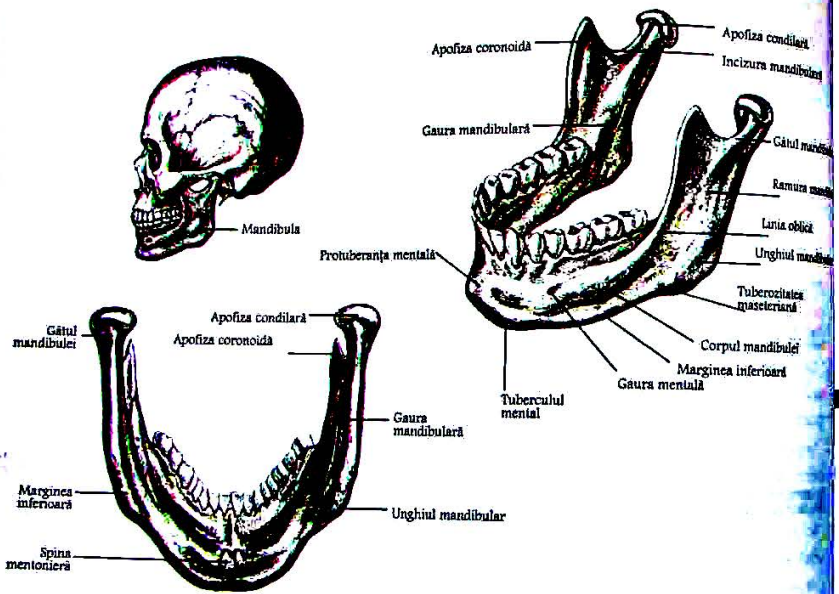

Fig. nr 64. Osul Mandibula

Corpul mandibulei are două fețe - externă și internă și două margini - superioară (alveolară) și inferioară.

Pe fața externă, la nivelul liniei mediane, se află o eminență osoasă numită protuberanța mentală sau mentonieră. Pe fața internă se găsesc suprafețe de inserție pentru mușchii din regiunea gâtului.

Pe marginea superioară se găsesc dispuse alveolele dentare, unde sunt așezați dinții. În prelungirea corpului mandibular, în sus și înapoi, întâlnind cele două ramuri mandibulare.

În partea inferioară, împreună cu corpul mandibulei, ramura mandibulară dă naștere la un unghi obtuz, unghiul mandibular, iar pe fața laterală a ramurii, în apropierea unghiului mandibulei, se află o suprafață mai rugoasă numită tuberozitatea maseteriană, unde se inseră la acest nivel mușchiul maseter.

La nivelul marginii superioare ale ramurii mandibulare, se desprind apofiza coronoidă, pe care se inseră mușchiul temporal, precum și apofiza condilară, dispusă posterior, prin intermediul căreia mandibula participă la formarea articulației temporomandibulare prin porțiunea sa articulară.

Osul hioid

Osul hioid este un os în forma literei "U", este nepereche și dispus median, anterior și în partea superioară a gâtului, deasupra laringelui.

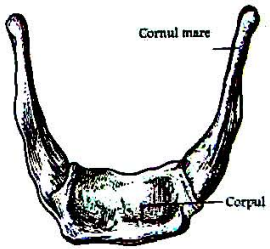

Este un os fără relevanță plastică, întrucât nu este vizibil și pe model este format dintr-o porțiune mijlocie numită corp și două perechi de prelungiri numite coarne: mari dispuse anterior și mici dispuse posterior.

La nivelul hioidului se inseră mușchii limbii, faringelui, mușchii suprahioidieni și subhioidieni, fiind un os care nu se articulează cu alte oase. Este cuprins deci în masa musculară dând naștere la aparatul hioidian cu un rol deosebit în fonație, respirație, masticație și deglutiție.

Fig. nr 65. Osul Hioid, vedere anterioară

Neurocraniul poate fi analizat din vedere superioară ca un ovoid cu axul mare anteroposterior a cărui suprafață este modelată și modificată de către suita de proeminențe ale oaselor constitutive.

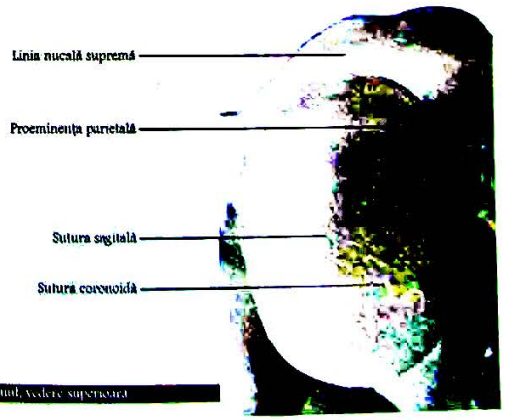

Fig. nr 66. Neurocraniul, vedere superioară



Fig. nr 67. Repere anatomice ale capului, vedere anterioară

MUȘCHII CAPULUI

Acești mușchi se împart, după rolul fiziologic, în mușchi ai mimicii sau mușchi pieloși și mușchi masticatori.

I. Mușchii mimicii - pieloși

Sunt denumiți astfel deoarece prezintă legături strânse cu pielea din regiunea capului și, deci, inserția este cutanată; ei pot adera și complet la piele, sunt muschi lipsiți de fascie, cu excepția buccinatorului. Prin contracția lor dau expresivitate fațiesului formând mimica, deci mimica reprezintă exteriorizarea stărilor psihice de la nivelul feței prin acțiunea mușchilor pieloși. Comparativ cu mimica, fizionomia reprezintă aspectul static, relaxat al feței.

În configurația fizionomiei, portretul se compune din aspectul particular al craniului, repartizarea țesutului adipos, dezvoltarea sau reducerea în volum a mușchilor pieloși sau ai celor masticatori, particularități de conformație ale anatomiei ochiului, nasului, gurii, urechii, prezența șanțurilor permanente moștenite sau dobândite.Șanțurile din punct de vedere grafic ne apar ca niște depresiuni liniare permanente ale feței. Toate aceste particularități au o mare importanță pentru fizionomie în realizarea unui portret.

În mimică, care exprimă stările afective, apar cute care sunt reversibile după ce încetează contractura mușchilor pieloși. Deci, depresiunile liniare ale feței în fizionomie se numesc șanțuri (riduri), iar în mimică denivelările cutisului se numesc cute.

Modul de acțiune al mușchilor pieloși.

Când unul sau mai mulți mușchi pieloși se contractă, se produce încrețirea pielii deoarece se apropie punctul de inserție cutanată spre inserția opusă și se formează un relief de forma unei proeminențe liniare, orientare întotdeauna perpendicular pe direcția tracțiunii. Când inserția cutanată este punctiformă, se formează o gropiță. După încetarea contracției musculare, pielea își revine la poziția inițială întrucât pielea prezintă elasticitate. Pe lângă apariția cutelor temporare pe facies, contracția mușchilor pieloși mobilizează buzele, pleoapele, aripa nasului.

Ca o concluzie generală, mușchii mimicii, prin acțiunea lor, intervin în modelarea fizionomiei. Pe parcursul vieții la om, unele cute trecătoare pot deveni definitive odată cu vârsta înaintată fiind înglobate în fizionomia portretului și aceasta se realizează prin pierderea elasticității pielii și prin scurtarea definitivă a fibrelor musculare.

Prin dispoziția anatomică a mușchilor în jurul orificiilor craniene, ei au un rol important în acte fiziologice primordiale, precum vorbirea, prehensiunea alimentelor, masticația, respirația, dozarea excitațiilor senzoriale, olfactive, optice, auditive. La om, față de mamifere, activitatea fiziologică cea mai dezvoltată este la musculatura dispusă în jurul orificiilor. La animale, această musculatură a mimicii este mai puțin activă, însă sunt dezvoltați pieloșii dispuși în jurul pavilionului urechii sau al narinelor.

Gruparea mușchilor pieloși

1.Mușchii bolții craniene se caracterizează prin inserția lor cu un capăt pe aponevroza epicraniană. Acești mușchi sunt:

mușchiul occipitofrontal: este alcătuit din două porțiuni musculare: partea frontală și partea occipitală. Aceste porțiuni musculare sunt legate între ele de aponevroza

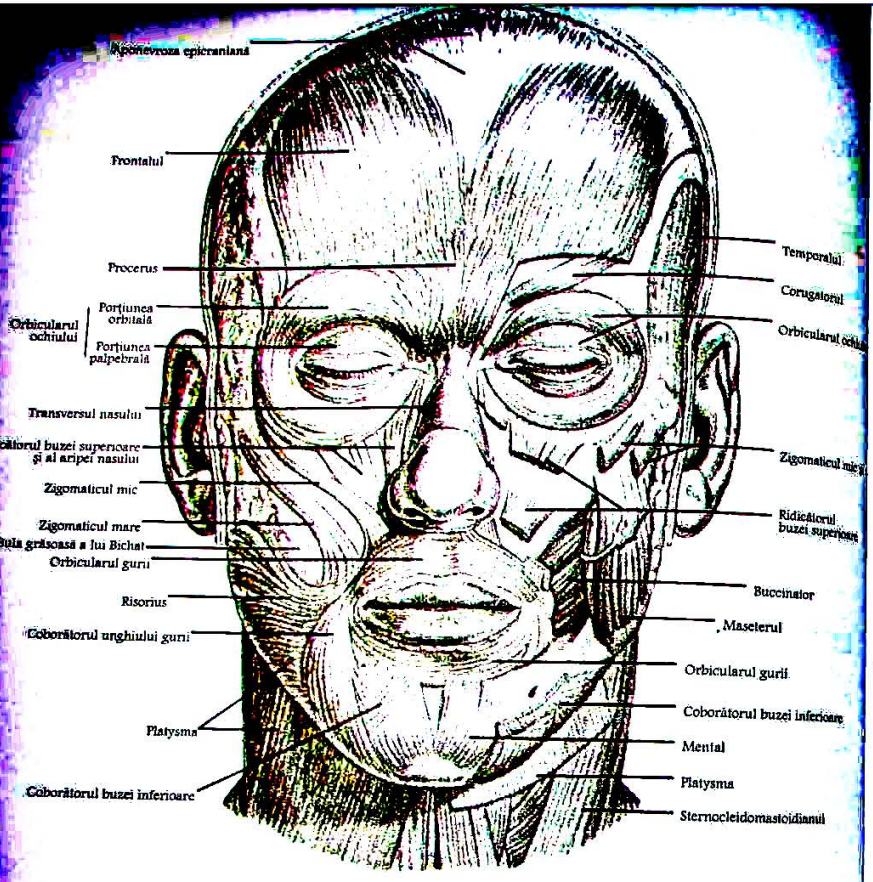

Fig. nr. 68. Mușchii mimicii - pielosi, vedere anterioară

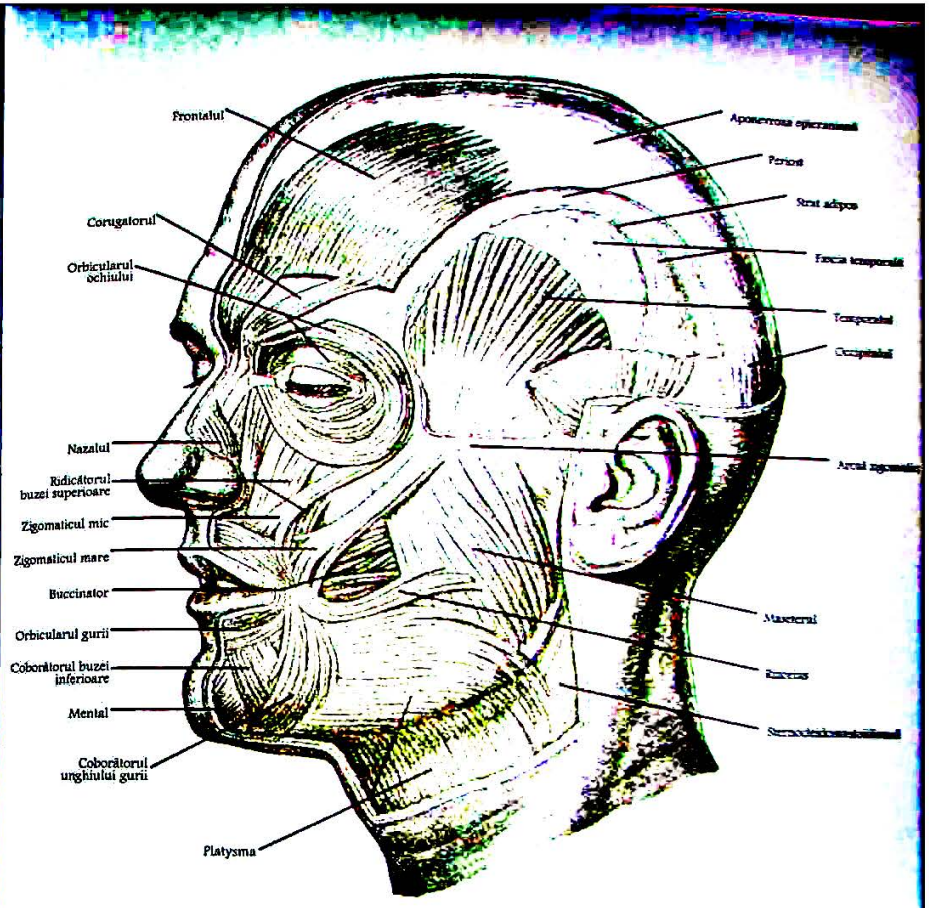

Fig. nr. 69. Mușchii mimicii - pielosi, vedere laterală

epicraniană, formând împreună o unitate anatomică - scalpul.

Porțiunea frontală are un rol deosebit în mimică, prin contracție ea intervenind în: atenție - surpriză, admirație, frică, spaimă - și asupra ochiului - ridică sprânceana, rezultând cutele frontale orizontale care pot deveni definitive la persoanele în vârsta, datorită pierderii elasticității fibrelor musculare. Datorită acestor particularități, acestui mușchi i se atribuie un rol important în fizionomie.

• **mușchiul temporoparietal** este un mușchi rudimentar, dispus spre pavilionul urechii

2. Mușchii pleoapelor

Mușchiul orbicular al ochiului situat în grosimea pleoapei și circumferința orbitei. Prezintă trei porțiuni - palpebrală, orbitală și lacrimală.

În mimică este antagonistul frontalului, ajută la coborârea sprâncenei în exprimarea gândirii profunde, iar porțiunea orbitală la nivelul unghiului lateral, prin scurtare, produce cute radiale cunoscute sub numele de "piciorul cocoșului". La separarea celor două porțiuni - palpebrală și orbitală apar șanțuri palpebrale. Lacrimalul are rol în procesul de lăcrimare.

Mușchiul corugator al sprâncenei (sprâncenos) este un mușchi mic, dispus sub mușchiul frontal în zona mediană a orbitei.

În mimică, trage medial și în jos sprânceana formând cute verticale - exprimă durere, nerăbdare, mânie, gândire profundă (cutele gânditorului).

Mușchiul depresor al sprâncenei așezat mai medial față de precedentul la nivelul

Fig. nr 70, Șanțurile și cutele fe

rădăcinii nasului, în formă de triunghi cu baza în sus și este un coborâtor al capului sprâncenei.

Mușchiul procerus, sau piramidalul este un mușchi mic, subțire, inserat pe pielea din dreptul glabelei, coboară pielea intersprâncenoasă, dând naștere la cute transversale la rădăcina nasului.

În mimică el se contractă la apariția emoțiilor dureroase, în amenințare și agresiune.

3. Mușchiul nasului

Mușchiul nazal cuprinde porțiunea transversă care prin contracție comprimă narina și porțiunea alară care dilată narina.

4. Mușchii din regiunea gurii sunt dispuși în jurul orificiului bucal:

- **mușchiul orbicular al gurii** este dispus ca o elipsă în jurul gurii și este alcătuit din: porțiunea marginală și porțiunea labială.
- **mușchiul buccinator** constituie baza musculară a obrajilor, este cel mai lat și mai puternic dintre mușchii pieloși, dispus într-un plan mai profund față de ceilalți pieloși. Acest mușchi vine în contact cu maseterul formând "bula grăsoasă a lui Bichat" - dezvoltată la sugari și dă aspectul de față bucălată. Intervine în supt și fluierat; este dealtfel singurul mușchi al mimicii care are fascie de inserție.
- **mușchiul ridicător al buzei superioare și al aripii nasului.**
- **mușchiul ridicător al buzei superioare.**
- **mușchiul zigomatic mic.**
- **mușchiul zigomatic mare** - mușchiul râsului - imprimă șanțului nazolabial forma literei "S" și trece peste mușchiul buccinator.
- **mușchiul ridicător al unghiului gurii - caninul**
- **mușchiul rizorius** este un mușchi slab, inconstant, iar prin contracție produce foseta râsului la unii indivizi.
- **mușchiul coborâtor al unghiului gurii sau triunghiularul buzelor.**
- **mușchiul coborâtor al buzei inferioare** care prin contracție intervine în: tristețe, dezgust, ironie.
- **mușchiul mental** în contracție ridică moțul bărbiei și împinge înainte buza inferioară. Începutul plânsului la copil este exprimat de contracția acestui mușchi.

5. Mușchii urechii externe - auriculari.

După dispoziția acestora în jurul pavilionului urechii se descriu: un mușchi auricular anterior, unul posterior și unul superior. La om acești mușchi sunt rudimentari fără a avea un rol fiziologic deosebit.

II. Mușchii masticatori

1. Mușchiul temporal își are originea pe osul temporal, având forma unui larg evantai cu baza orientată cranial. Fibrele sale coboară având trei direcții și se inseră pe apofiza coronoidă a mandibulei.

Fibrele ventrale coboară vertical, cele mijlocii, oblic și în jos și înainte, iar cele posterioare sunt aproape orizontale.

Acțiune - Acest mușchi ridică mandibula și este cel mai puternic mușchi masticator, intervine și în retropulsie mandibulară.



Desene de Radu Solovăstru

Desene de Radu Solovăstru

Schite de Ioachim Nica

Schite de Ioachim Nica





2. Mușchiul maseter situat între mandibulă și arcada zigomatică, are o formă patrulateră și două direcții de fibre: un fasciol este dispus superficial și altul profund.

Originea mușchiului este pe marginea inferioară a arcadei zigomatice iar inserția se realizează pe fața laterală a mandibulei.

3. Mușchii pterigoidieni sunt plasați într-un plan profund între craniu și mandibulă. Astfel, pterigoidienii (lateral și medial)nu au relevanță plastică întrucât nu sunt vizibili. Au rol în masticație și mai produc mișcări de lateralitate, antero și retropulsie mandibulară.

COMPONENTELE ANATOMO - ARTISTICE ALE CAPULUI

Individualizarea fiecărui personaj este posibilă numai dacă pe lângă caracteristicile morfologice generale ale formei și unghiurilor craniului se adaugă și componentele anatomice particulare aflate pe anumite regiuni ale capului. Ochii, nasul, urechile și gura sunt elemente anatomo-plastice care alcătuiesc "receptorii" organelor de simț sau fac parte din anumite aparate cu un rol fiziologic deosebit. Anatomia artistică studiază în special porțiunile vizibile ale ochiului, nasului, urechilor sau gurii, semnalându-se particularitățile individuale, de rasă, sau modificări datorate sferei patologice.

Ochii

Ochii sunt plasați în orbite și sunt alcătuiți din globul ocular de formă sferică, anexele globului ocular și din organele de protecție ale globului ocular.

Structural globul ocular este format din trei tunici sau membrane care se suprapun după cum urmează: membrana externă (albicans) sau sclerotica, membrana mijlocie sau coroida, membrana internă sau retina.

1. Sclerotica este dispusă la exteriorul globului ocular. Este alcătuită din țesut conjunctiv dens de culoare albă. La polul posterior al globului ocular, sclerotica este perforată pentru a permite trecerea nervului optic spre sistemul nervos central.

La nivelul polului anterior al globului ocular, membrana externă devine transparentă și poartă denumirea de cornee.

2. Membrana mijlocie sau **coroida** are un rol nutritiv, deoarece conține numeroase vase sanguine și pigmenți care transformă interiorul globului ocular în cameră obscură. Partea anterioară a coroidei este dispusă sub cornee și datorită faptului că este transparentă apare sub formă inelară - irisul, in centrul căruia se află orificiul pupilar. Irisul are rolul de diafragmă, care reglează deschiderea pupilară, cu ajutorul fibrelor musculare netede dispuse atât circular cât și radial și care intră în structura irisului. Irisul mai este format din nervi, vase de sânge, țesut conjunctiv lax și celule conjunctive de forme variate, care conțin un pigment ce intervine în determinarea culorii irisului.

Irisul este colorat în albastru atunci când pigmentul irisului se găsește în cantitate mică, iar pe măsură ce acesta crește, culoarea irisului devine cenușie, verde, brună (căprui) sau neagră. Fibrele musculare netede din structura irisului prin contracție sau relaxare reglează fanta de lumină ce pătrunde în interiorul globului ocular. Astfel, fibrele musculare radiare, inervate de sistemul nervos simpatic, produc midriază, adică produc

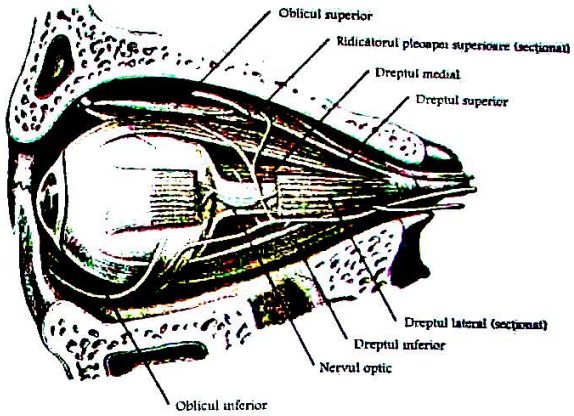

Fig. nr 71. Sustinerea globului ocular [illegible]

deschiderea prin reflex a pupilei în exces de lumină sau în emoții sub acțiunea adrenalinei care este mediatorul chimic al sistemului nervos vegetativ simpatic, iar cele circulare, inervate de sistemul nervos parasimpatic, produc mioză sau închiderea pupilei.

Cristalinul este o lentilă biologică biconvexă, transparentă, situată posterior de iris. Marginile cristalinului sunt fixate pe corpul ciliar și mușchii ciliari care-i mențin poziția. Spațiul dintre cornee și cristalin formează camera anterioară ce conține un lichid transparent denumit umoarea apoasă. Spațiul dintre cristalin și iris este mai mic și formează camera posterioară care conține și el un lichid, umoarea apoasă. În spatele cristalinului se găsește cavitatea principală a globului ocular care conține corpul vitros cu o consistență crescută, gelatinos și care este deasemenea transparent.

3. Membrana internă sau **retina** este dispusă sub coroidă. Prezintă o structură complexă, este bogat vascularizată și conține receptori vizuali și neuroni. Prelungirile neuronale părăsesc globul ocular dând naștere nervului optic. Celulele componente ale retinei se găsesc în porțiunea posterioară a retinei formând pata galbenă. Unele dintre celulele de la acest nivel au formă de conuri și conțin iodopsină care este un pigment fotosensibil și alte celule au forma de bastonașe - mai numeroase ca precedentele - și conțin rodopsină, și au un prag de excitabilitate scăzută fiind funcționale în condițiile adaptării vederii la întuneric.

Receptorii retinieni sunt excitați sub influența sistemului luminos. În urma impulsurilor luminoase apar procese electrice și fotochimice care generează impulsuri în receptorii retinieni, care prin intermediul nervului optic sunt trimise la un anumit teritoriu din sistemul nervos central, unde se transformă în senzație vizuală

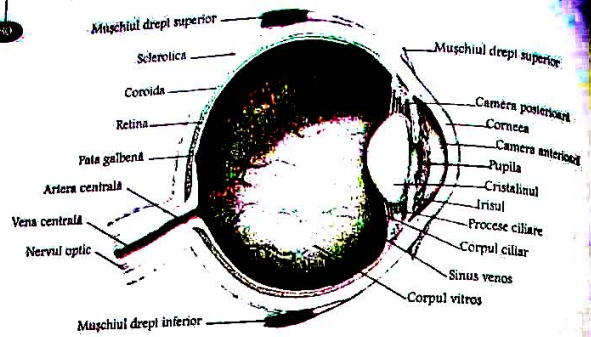

Fig. nr. 72. Mișcarea interna a globului ocular

Anexele globului ocular

Anexele globului ocular sunt reprezentate de mușchii motori ai globului ocular care permit mișcarea acestuia la nivelul orbitei și-l fixează la acest nivel. (Fig. 71) Mișcările globului ocular sunt complexe, contribuind la analiza corticală a informațiilor luminoase în urma vederii spațiale determinată atât de mișcările globilor oculari cît și de mișcările capului.

Organele de protecție ale globului ocular

Conjunctiva este o membrană transparentă care tapetează fața posterioară a pleoapelor și care se răsfrânge pe fața anterioară a globului ocular peste sclerotică și cornee. La nivelul unghiului intern al ochiului conjunctiva este ridicată de o proeminență numita caruncula lacrimală. În fața carunculei se observă o membrană care se numește plica semilunară.

Aparatul lacrimal este alcătuit din glanda lacrimală și căile lacrimale care sunt dispuse în partea orbitală superioară și nu sunt vizibile. Secreția lacrimală este continuă, cu rolul de a proteja corneea și conjunctiva prin umectare.

Pleoapele sunt două pliuri musculo-membranoase, una superioară și alta inferioară cu rolul de a acoperi globul ocular. Pleoapele prezintă o față anterioară acoperită de cutis (tegumentară), o față posterioară acoperită de mucoasă conjunctivală și o margine liberă care delimitează deschiderea pleoapelor, dând naștere la orificiul palpebral. La nivelul acestei margini se găsesc implantate niște firișoare de păr ce formează genele. Pleoapele prezintă un schelet fibro-elastic acoperit de mușchiul orbicular al pleoapelor care produce ridicarea și coborârea pleoapelor, implicit mărirea sau micșorarea orificiului palpebral. Când ochiul este închis, pleoapele delimitează o întredeschidere numită fanta palpebrală. Pleoapa superioară este mai mare și mai mobilă decât pleoapa inferioară. Pleoapa inferioară vine aproape în întregime în contact cu globul ocular spre deosebire de cea superioară care este vizibilă în totalitate numai la închiderea completă a fantei palpebrale. Extremitățile pleoapelor se unesc și formează comisurile medială și laterală. De la nivelul comisurii laterale, pornesc o serie de pliuri radiale ale căror număr și adâncime crește odată cu vârsta

Fig. nr. 73. Anatomia externa a ochiului

și se numesc "piciorul ciorii". La nivelul pleoapei superioare, deasupra ei se observă un șanț denumit șanțul palpebral superior, iar la pleoapa inferioară, sub ea apare șanțul palpebral inferior. Când pleoapa superioară este ridicată, șanțul palpebral superior se adâncește, iar când ea este coborâtă șanțul se deschide și prezintă un fund rotunjit. Sub șanțul palpebral inferior se găsește șanțul palpebro-genian, care în zona medială desparte regiunea palpebrală de cea geniană.

Prin construcția sa anatomică, după cum s-a observat, ochiul se aseamănă cu un aparat de fotografiat, ochiul fiind un analizor vizual cu o formă de sensibilitate specială, adaptată pentru recepția și analiza undelor electromagnetice.

Vederea prezintă un rol deosebit în viața oamenilor, animalelor și păsărilor, prin cantitatea enormă de informații culese din mediul extern, care duc la adaptare în mediul de viață, la menținerea echilibrului și orientarea spațială. Prin exerciții specifice acestei funcții se ajunge la desăvârșirea personalității artistice în rândul slujitorilor artei vizuale.

Acuitatea vizuală obținută cu ajutorul aparatului optic al ochiului se datorează unei singure lentile - cristalinul, care proiectează imaginile reale pe retină, mai mici și răsturnate. În vederea perceperii clare a obiectelor aflate la distanțe diferite, imaginea se poate realiza numai în anumite limite fiziologice. Modificarea acestor limite duce la anomalii optice care intră în sfera patologiei oculare. Este bine ca și aceste anomalii să fie cunoscute de către artiștii plastici, deoarece multe modificări ale aspectului ochilor definesc portretul individului studiat și transpus vizual de creatorul plastic.

Fig. nr. 74. Construcția anatomică a ochiului (după Laurian Boneș)

Fig. nr. 75. [illegible]

Se consideră un ochi normal sau emetrop, un ochi care este capabil ca fără acomodare să formeze imaginea pe retină, primind un fascicol de raze paralele, venit de la infinit.

Cele mai frecvente modificări patologice care apar la nivelul ochilor sunt:



Fig. nr 76. Liliana Moraru "Portret"

- **ochiul miop** - se consideră atunci când imaginea se formează înaintea petei galbene de la nivelul retinei sau datorită curburii accentuate a cristalinului, fie modificării anteroposterioare a lungimii ochiului;
- **strabismul** – presupune lipsa coordonării musculaturii care mobilizează globul ocular şi care se caracterizează prin deviaţia axului vizual. Strabismul cel mai frecvent întâlnit poate fi convergent sau divergent, uni- sau bilateral. Deasemenea strabismul poate fi indus voluntar în exprimarea unor stări comice;
- **presbistismul** - se datorează reducerii elasticităţii cristalinului iar imaginea se formează înapoia retinei, apare frecvent la persoanele mai în vârstă.
- **hipermetropia** - şi în această situaţie imaginea se formează înapoia retinei însă se datorează fie convexităţii anormale cristalinului, fie apare prin scurtarea diametrului anteroposterior al ochiului.
- **astigmatismul** - se semnalează când se modifică curbura cristalinului în meridiane diferite ce va duce la descentrarea cristalinului . În această situaţie imaginea unei linii este percepută ca o succesiune de linii frânte iar punctul apare ca o linie.
- **glaucomul** - se caracterizează prin creşterea presiunii intraoculare, modificând aspectul globului ocular.
- **cataracta** - constă în opacifierea corneei şi a cristalinului ceea ce va duce la orbire.

Fig. nr 77, Construcţia anatomică a nasului (după Laurian Bonea)

- **daltonismul** -este incapacitatea omului de a recunoaşte culoarea roşie sau verde sau ambele culori.

Unele dintre aceste defecte se corectează prin utilizarea de lentile convexe sau concave.

Nasul

În anatomia artistică baza constructivă a acestei regiuni o constituie piramida nazală, care este dispusă pe linia mediană a feţei, deasupra buzei superioare a gurii şi regiunea frontală. Se prezintă ca o proeminenţă de formă triunghiulară care adăposteşte în porţiunea anterioară fosele nazale (cu rol în respiraţie).

În prima jumătate, cea superioară, ca substrat anatomic se află oasele nazale şi deci este o regiune imobilă. De la nivelul oaselor nazale nasul se continuă cu o porţiune fibro-cartilaginoasă care este dispusă în jumătatea inferioară şi este uşor mobilă.

Dacă analizăm axul longitudinal al nasului observăm că este o linie oblică, postero-anterioară şi orientată supero-inferior. În unele situaţii axul piramidei nazale poate da o asimetrie stângă sau dreaptă.

Părţile laterale sunt nişte suprafeţe plane, cu excepţia zonei inferioare unde apare un relief caracteristic determinat de aripile nasului, cunoscute ca zonele alare ale nasului. Suprafaţa anterioară a piramidei nazale constituie dosul nasului. Părţile laterale ale nasului sunt despărţite de celelalte regiuni faciale de nişte şanţuri - şanţul nazo-palpebral, care este un şanţ longitudinal orientat supero-inferior şi care delimitează piramida nazală de pleoapa inferioară. Delimitarea faţă de zona facială este dată de şanţul nazo-genian, de buza superioară de şanţul nazo-labial şi în jurul narinei apare şanţul alar.

Dosul nasului, în partea inferioară, se termină cu lobulul nazal şi poate descrie o linie variată ceea ce-i conferă nasului diferite forme: drept sau Augustus; grec sau Venus de Millo; acvilin, coroiat sau Dante; cârn, scobit sau Socrate.

La baza piramidei nazale sunt dispuse două orificii anterioare ale foselor nazale, cunoscute ca narine sau aripi alare. Narinele sunt separate de un sept orientat antero-posterior şi care se continuă cu septumul intranazal al foselor nazale.

Rolul fiziologic al nasului este acela de a contribui la respiraţie, constituind o "turbină" prin care au loc procesele de inspiraţie a aerului şi expiraţia lui, reglarea temperaturii aerului, reţinerea impurităţilor din atmosferă, rol în autoapărarea locală prin capacitatea mucoasei interne nazale de a elabora un jetaj (scurgere) şi de asemenea cu ajutorul mucoasei pituitoare dispuse interior, nasul este analizorul simţului miros.

Gura

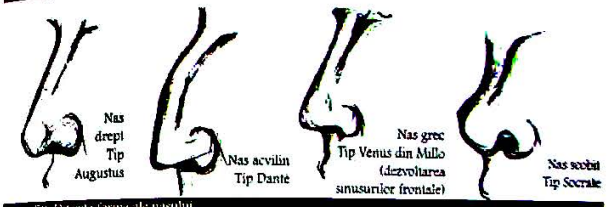

Fig. nr78. Diferite forme ale nasului

În anatomie, gura este considerată prima porţiune a tubului digestiv cu rol în masticaţie, în fonetică şi suplimentar în respiraţia de efort.

Din punct de vedere al anatomiei artistice, acest segment anatomic este reprezentat de regiunea buzelor care determină închiderea cavităţii bucale în partea anterioară. Buzele sau labiile bucale sunt în număr de două şi anume buza superioară şi buza inferioară, având un aspect cărnos, formate din porţiunea anterioară a muşchiului orbicular al gurii. Marginea liberă a fiecărei buze este acoperită de o piele fină, mucoasa labială de o culoare frecvent roşiatică la rasele albe sau culoare mai închisă la rasele asiatice şi negroide.

Buza superioară este considerată de la baza piramidei nazale, având pe axul median un şanţ subnazal denumit filtrum şi care se termină la marginea superoară liberă a buzei, printr-un tubercul denumit tuberculul buzei superioare. De o parte şi de alta a filtrumului, buza superioară are o formă triunghiulară plină şi se termină lateral prin şanţul nazo-labial.

Buza inferioară, este delimitată în partea sa inferioară de şanţul mento-labial, care o separă de regiunea mentonieră.

Cele două buze se unesc în părţile laterale în nişte colţuri denumite comisuri, continuate cu şanţul comisural (angular). Între cele două labii, când sunt apropiate,

Mişcări Laurian Bonea

apare o linie între ele denumită fanta labială iar când buzele sunt îndepărtate, ele delimitează orificiul bucal.

Urechea

Urechea este parte integrantă din analizorul acustico-vestibular cu rol în perceperea sunetelor a căror vibrații sunt cuprinse la om între 16 Hz și 20.000 Hz. De asemenea la nivelul urechii se găsesc și receptorii analizatorului echilibrului static și dinamic. Urechea este alcătuită din punct de vedere anatomic din trei segmente : urechea externă, cu rol în captarea vibrațiilor sonore; urechea medie care reprezintă aparatul de transmitere a undelor sonore și urechea internă cu o bifuncție: acustică și vestibulară (echilibru).

Fig. nr 80. Structura anatomică a pavilionului urechii

În anatomia artistică se studiază urechea externă deoarece prezintă porțiuni vizibile, de o plasticitate aparte. Cunoscându-se faptul că urechea externă este compusă din trei porțiuni: pavilionul urechii, conductul auditiv extern și timpanul, pavilionul urechii face obiectul studiului acestei regiuni în anatomia artistică.

Pavilionul urechii - este situat pe părțile laterale ale capului, înapoia apofizei mastoide, continuându-se în interiorul neurocraniului cu zona conductului auditiv extern. Pavilionul urechii este alcătuit dintr-un schelet fibro-cartilaginos acoperit de piele și are o formă de scoică sau cornet, cu porțiunea superioară mai dezvoltată. În general, axul longitudinal este paralel cu axul piramidei nazale.

Mărimea și forma pavilionului urechii prezintă o variabilitate mare de la individ la individ sau între rase.

Pe fața fiecărui pavilion al urechii sunt dispuse niște reliefuri și șanțuri caracteristice, astfel întâlnim: conca, helixul, antehelixul, tragusul, antetragusul, lobul urechii, șanțul helixului și foseta naviculară.(Fig. 80)

Fig. nr 81. Figură reprezentativă pentru rasa europeană

ANALIZA ANATOMICĂ A PORTRETULUI LA RASELE UMANE

Rasa europoidă:

- Fața este proeminentă în secțiune orizontală.
- Pomeții sunt puțin reliefați.
- În ansamblu fața este mică, îngustă și puțin înaltă.
- Profilul nasului bine conturat, rădăcina nasului înaltă față de masivul facial, cavitatea nasului proeminentă, nasul îngust cu fosele nazale cu o orientare sagitală, axele longitudinale sunt orientate aproape paralel cu septul nazal.
- Ochii sunt larg deschiși, cu axele orizontale. Unghiul interior și exterior al fantei palpebrale sunt la același nivel. Pliul pleoapei superioare este moderat sau slab dezvoltat peste marginea exterioară a pleoapei.
- Maxilarele nu prezintă prognatism anterior, bărbia este dreaptă.
- Gura - buzele sunt situate în zona mijlocie, dezvoltate.
- Părul este moale, drept sau ondulat.
- Culoarea pielii, ochilor și părului este variată, predomină nuanțele deschise.
- Învelișul pielos terțiar este bine dezvoltat: prezintă mustăți și barbă abundentă (la bărbați).
- Construcția cranială prezintă forme fine, robuste.

Rasa mongoloida (asiatica)

- Fața în dimensiuni absolute este considerată mare, lată, înaltă și plată, cu pomeți proeminenți.
- Nasul este puțin proeminent, de mărime mijlocie sau scurt, fosele nazale sunt mai puțin sagitale.
- Ochii sunt înguști, cu axele înclinate, unghiul exterior fiind mai sus decât cel interior, pliul pleoapei superioare este foarte dezvoltat și acoperă canalul lacrimal.
- Maxilarele nu sunt proeminente.
- Buzele în zona mijlocie sunt moderat dezvoltate.
- Culoarea pielii este mai închisă, spre galben-ocru.
- Ochii sunt căprui sau negri.
- Părul este drept și aspru.
- Pilozitatea terțiară este slab dezvoltată.
- Barba și mustățile la bărbați apar târziu și sunt puțin abundente.

Fig. nr. 82. Figura reprezentativă pentru rasa mongoloida

Fig. nr. 83. Figura reprezentativă pentru rasa negroida

Rasa negroida

- Fața este îngustă și joasă fiind profilată în secțiune orizontală.
- Lățimea nasului este uneori egală cu înălțimea sa iar fosele nazale au o poziție transversală.
- Unghiul frontal este înclinat în spate.
- Ochii sunt mari, deschiși, pliul pleoapei superioare în general este mic.
- Maxilarul prezintă un prognatism inferior.
- Buzele sunt puternice.
- Pielea este de culoare cafenie.
- Părul este creț și aspru.
- Învelișul pilos terțiar este slab dezvoltat.

Fig. nr. 84. Figuri umane cu diferite expresii din desenele lui Dürer

STUDIUL ANATOMIC AL TRUNCHIULUI ȘI AL MEMBRULUI SUPERIOR

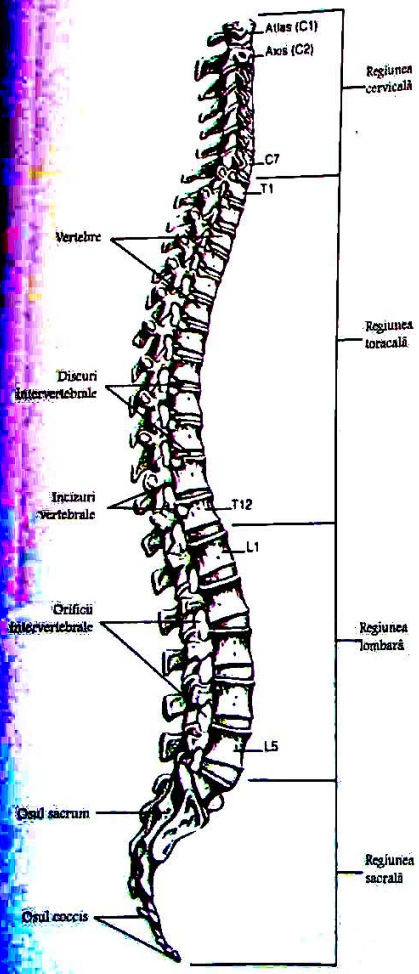

Fig. nr.85, Coloana vertebrală

SCHELETUL TRUNCHIULUI

Din studiul regiunilor anatomice reiese că trunchiul este alcătuit din trei segmente suprapuse: toracele, abdomenul și bazinul.

Componenta osoasă a trunchiului este alcătuită din coloana vertebrală, stern și coaste precum și cele două oase coxale.

Regiunea toracală a coloanei vertebrale împreună cu sternul și cu coastele dau naștere cutiei toracice. Regiunea sacrală a coloanei vertebrale împreună cu oasele coxale alcătuiesc bazinul.

Coloana vertebrală

Coloana vertebrală este dispusă pe linia mediană și posterioară a trunchiului, cuprinsă între baza craniului și terminarea bazinului. Caracteristic coloanei vertebrale este faptul că se compune din piese osoase numite vertebre dispuse pe cinci regiuni. Între vertebre se găsesc discurile intervertebrale de natură fibrocartilaginoasă care împreună cu vertebrele îi dau coloanei vertebrale o rezistență deosebită și totodată îi conferă o elasticitate aparte.

Regiunile coloanei vertebrale cuprind la om între 33 - 34 vertebre și sunt grupate pe cele cinci regiuni și descrise în sens supero-inferior :

1. regiunea cervicală, este regiunea proximală a coloanei vertebrale cu 7 vertebre.

2. regiunea toracală, cuprinde 12 vertebre.

3. regiunea lombară, cu un număr de 5 vertebre.

4. regiunea sacrală, are 5 vertebre.

5. regiunea coccigiană, zona distală a coloanei vertebrale cu 4-5 vertebre.

Ultimele regiuni ale coloanei vertebrale se caracterizează prin faptul că vertebrele regiunii sacrale sunt sudate între ele dând naștere la un singur os - osul sacrum, precum și vertebrele care alcătuiesc regiunea coccigiană sunt sudate între ele dând naștere la un singur os - osul coccis, care este un os rudimentar.

Descrierea generală a unei vertebre

Cu excepția primelor două vertebre cervicale numite atlas și axis și a vertebrelor zonei sacrale și coccigiene având particularități individuale, toate celelalte vertebre prezintă următoarele părți componente comune:

- corpul vertebral
- arcul vertebral
- apofiza spinoasă
- apofizele transverse
- apofizele articulare

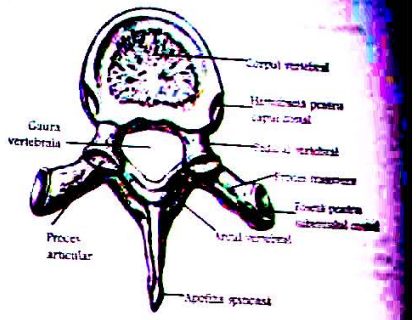

Fig. nr.86, Vertebra tip

Corpul vertebral are o formă cilindrică, dispus în partea anterioară a vertebrelor. Datorită formei caracteristice prezintă o față superioară, una inferioară și o circumferință.

• **Arcul vertebral** este alcătuit din doi pediculi vertebrali și două lame vertebrale. Pediculii vertebrali leagă arcul vertebral de corpul vertebrei. Atât marginea superioară cât și cea inferioară dau naștere la o incizură - incizura vertebrală. La suprapunerea vertebrelor, incizurile vertebrale delimitează orificiul intervertebral, locul de ieșire a nervilor spinali.(Fig. 85)

Lamelele vertebrale ajung de la nivelul pediculilor vertebrali până la apofiza spinoasă închizând arcul vertebral. Arcul vertebral astfel legat de corpul vertebrelor delimitează un orificiu denumit gaura vertebrală. Datorită suprapunerii vertebrelor, găurile vertebrale dau naștere unui canal denumit canalul rahidian, unde se găsește dispusă măduva spinării.

• **Apofiza spinoasă (proces spinos)** este o formațiune osoasă cu plus de substanță - proeminență care descinde de pe fața posterioară a arcului vertebral, median, din locul de unire al lamelelor vertebrale.

• **Apofizele transverse (procesele transverse)** sunt dispuse pe fețele laterale arcului vertebral, sunt proeminențe osoase care pornesc de la nivelul unirii lamelelor vertebrale cu pediculii vertebrali. Ele servesc inserțiilor musculare.

• **Apofizele articulare (procesele)** sunt proeminențe osoase care pornesc din locul de unire al lamelelor vertebrale cu pediculii vertebrali. Sunt două apofize articulare superioare și două inferioare. Unitatea coloanei vertebrale este asigurată prin articularea apofizelor articulare superioare ale unei vertebre cu apofizele articulare inferioare ale vertebrei dispusă deasupra.

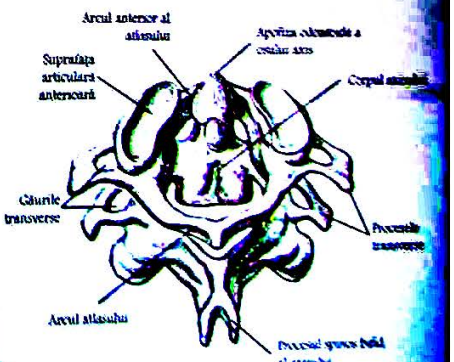

Fig. nr.87, Osul atlas și axis (C1, C2

Caracteristicile regiunilor coloanei vertebrale

Regiunea cervicală este alcătuită din șapte vertebre. Prima vertebră cervicală se numește atlas iar cea de-a doua - axis. Aceste vertebre nu prezintă toate elementele comune vertebrelor adaptate fiind la rolul

fiziologic pe care-l îndeplinesc. Astfel, atlasul nu prezintă corp vertebral, având doar două arcuri și două mase osoase laterale care delimitează gaura vertebrală de formă rotundă. La nivelul feței superioare a celor două mase osoase a atlasului sunt dispuse două suprafețe ovale, cu minus de substanță osoasă denumite cavități glenoide și care sunt suprafețele de articulare cu condilii occipitalului. A doua vertebră cervicală denumită axis, prezintă ca particularitate o proeminență osoasă de formă unui dinte, dispusă pe suprafața superioară a corpului vertebral și se numește apofiza odontoidă. Această apofiză are rolul de a se articula cu arcul anterior al atlasului, asigurându-i mișcările de rotație a capului.(Fig. 87)

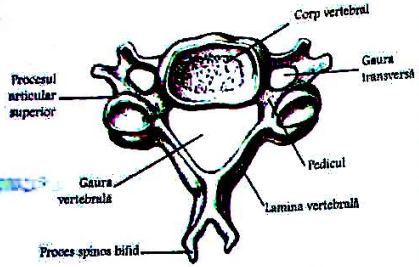

Fig. nr 88, Vertebră cervicală

Celelalte vertebre cervicale respectiv C_3-C_4-C_5-C_6, prezintă corpul vertebral mic și gaura vertebrală are o formă triunghiulară. Apofizele transverse sunt străbătute la bază de câte o gaură transversală, iar la vârf sunt despicate și se termină cu doi tuberculi. Apofizele spinoase se termină bifid.

Vertebra cervicală C_7 este diferită prin construcție de celelalte vertebre cervicale; apofiza spinoasă nu este bifidă, este mai lungă și se proiectează sub piele, într-un unghi mai accentuat, orientat spre regiunea toracală și constituie un reper anatomic foarte important în anatomia artistică a regiunilor coloanei vertebrale.

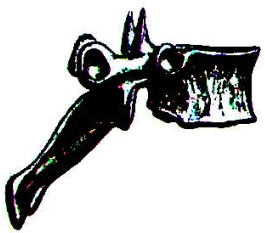
Fig. nr 89, Vertebra toracală

• **Regiunea toracală** prezintă 12 vertebre care au în componența lor toate elementele constitutive ale unei vertebre. Prin faptul că participă la alcătuirea cutiei toracice, prezintă pe părțile laterale ale corpului vertebral fețe articulare costale, în număr de patru, două superioare și două inferioare, unde se articulează cu capul coastelor. Apofizele transverse prezintă la vârf câte o față articulară pentru articulația cu tuberozitatea costală. Privită din lateral, vertebra toracală are apofiza spinoasă orientată oblic înapoi și în jos. Având toate aceste caracteristici, vertebra toracală este descrisă în tratatele de anatomie ca vertebră tip.

Fig. nr 90, Vertebra lombară

• **Regiunea lombară** este alcătuită din cinci vertebre cu o constituție mai grosolană. Prezintă corpul vertebral mare și gaura vertebrală triunghiulară. Apofizele transverse sunt mari și mai dezvoltate decât vertebrele celorlalte regiuni. Apofizele articulare superioare prezintă în porțiunea laterală câte o proeminență osoasă denumită tuberculul mamilar.

• **Regiunea sacrală** - este reprezentată de un singur os rezultat din sudarea celor cinci vertebre ale acestei regiuni. Osul sacrum prezintă o bază, un vârf și patru fețe - o față anterioară sau pelvină, o față posterioară și două fețe laterale.

Baza sacrumului se articulează cu ultima vertebră lombară și este formată din prima vertebră sacrală sudată numită promontoriu.

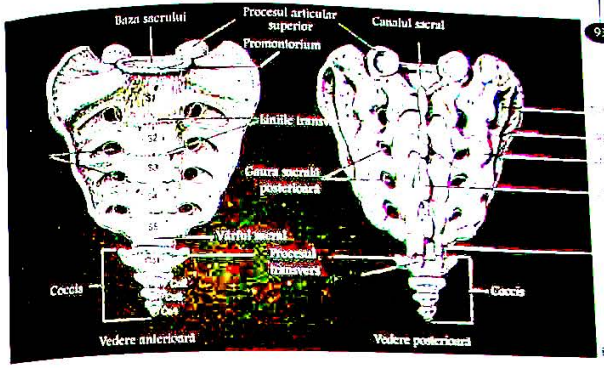

Fig. nr 91, Osul sacru

Vârful este alcătuit din ultima vertebră sacrală și se articulează cu cocsisul.

Fața pelvină se proiectează în interiorul bazinului și nu are elemente anatomice vizibile pentru anatomia artistică iar fața posterioară prezintă pe linia mediană o creastă osoasă, creasta sacrală mediană, rezultată din sudura apofizelor spinoase ale celor cinci vertebre sacrale. Tot la acest nivel sunt dispuse găurile sacrale posterioare, în număr de patru perechi, locul de ieșire a nervilor spinali.

Fețele laterale sunt prevăzute cu suprafețele de articulare pentru oasele coxale și au forma generală asemănătoare cu pavilionul urechii, numindu-se din acest motiv fețe articulare auriculare.

• **Regiunea coccigiană** - nu are relevanță plastică, fiind nevizibilă și este reprezentată de un singur os, osul coccis, un os rudimentar rezultat prin sudura a patru sau cinci vertebre coccigiene.

Descrierea în ansamblu a coloanei vertebrale

Coloana vertebrală prezintă un rol fiziologic deosebit în economia poziției bipede a omului dar și în ansamblul de mișcări complexe ale trunchiului. Totodată coloana vertebrală fiind supusă unor mari greutăți realizate de cap, trunchi precum și de membrele superioare, reușește printr-o configurație specifică echilibrului să-și mărească rezistența prin formarea unor curburi dispuse atât în plan frontal cît și în plan sagital. Aceste curburi împreună cu morfologia de ansamblu a coloanei asigură și o flexibilitate deosebită coloanei vertebrale.

Curburile în plan sagital sunt :

• În regiunea cervicală concavitatea este orientată posterior și poartă denumirea de lordoză cervicală.

• În regiunea toracală curbura prezintă convexitatea orientată posterior și se numește cifoză toracală.

• În regiunea lombară, curbura coloanei vertebrale are concavitatea orientată posterior și poartă denumirea de lordoză lombară.

• Regiunea sacro-coccigiană prezintă convexitatea posterioară. De remarcat este

faptul că între L_5 (ultima lombară) și promontoriu se află un unghi unghiul promontoriu, rezultat datorită înclinației bazinului ceea ce determină o curbură anterioară.

Curburile în plan frontal sunt :

• Curbura cervicalo-toracală în general orientată cu convexitatea spre dreapta.

• Curbura lombară, prezintă convexitatea spre stânga. Curburile din acest plan se numesc scolioze și se accentuează prin efectuarea mișcărilor cu mâna dreaptă. Aceste curburi scoliotice sunt inversate la stângaci și sunt posibile datorită tracțiunilor musculare ale membrelor superioare în urma mișcărilor cu mâna stângă.

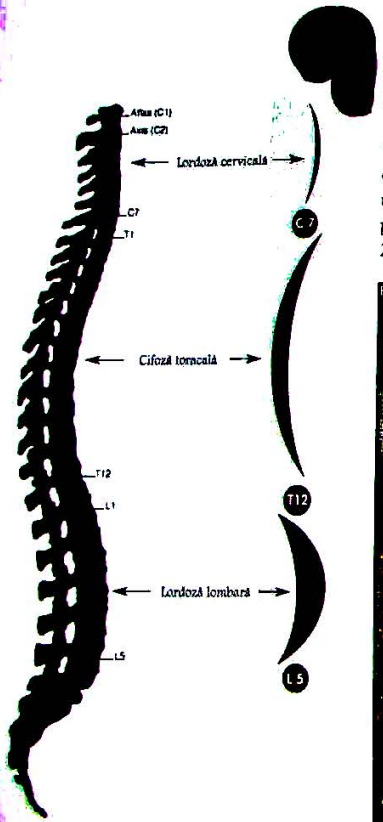

Fig. nr 92, Curburile în plan sagital ale coloanei vertebrale

Articulațiile coloanei vertebrale

La nivelul coloanei vertebrale întâlnim următoarele articulații:

1. Articulația cranio-vertebrală este alcătuită din articularea condililor occipitali cu atlasul și axisul. Mișcările care se realizează la nivelul acestei articulații sunt: flexia și extensia capului, latero-flexia precum și mișcarea de rotație.

2. Articulațiile intervertebrale articulează între ele vertebrele și au

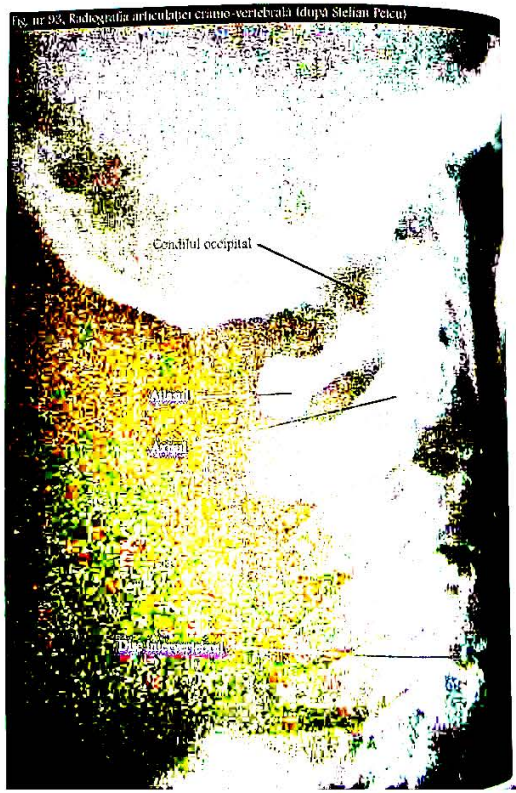

Fig. nr 93, Radiografia articulației cranio-vertebrală (după Stelian Petcu)

Fig. nr 94, Articulația intervertebrală

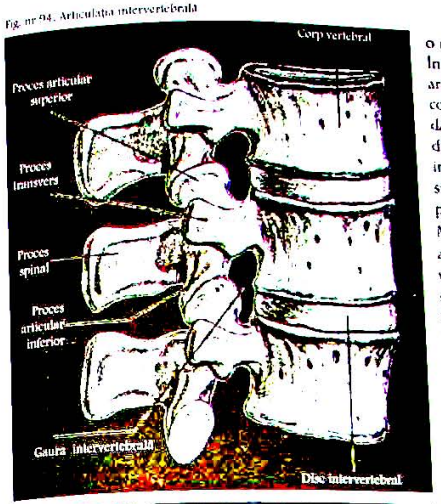

o mobilitate redusă. Între vertebre sunt articulații ale corpurilor vertebrale, dar între ele se găsesc dispuse discurile intervertebrale precum și articulațiile proceselor vertebrale. Mișcările posibile în ansamblu ale coloanei vertebrale sunt: flexia și extensia, latero-flexie și rotație.

3. Articulațiile costo-vertebrale articulează coastele de vertebrele toracale și au un rol hotărâtor în mecanica respirației

Fig. nr 96, Coloana vertebrală, curburile fiziologice, vedere posterioară (schemă)

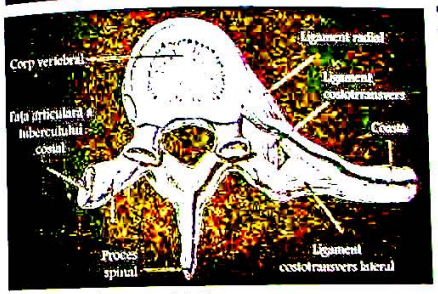

Fig. nr 95, Articulația costo-vertebrală

Fig. nr 97, Articulații costo-vertebrale posterioare

4. Articulația sacro-iliacă este cea prin care se realizează legarea osului iliac de sacrum. Această articulație prezintă mișcări foarte reduse de basculare anterioară și posterioară în jurul axului transversal.

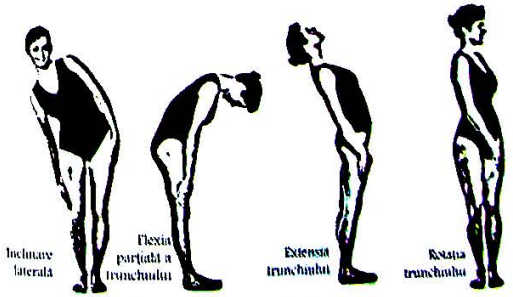

Fig. nr 98, Mișcări posibile ale coloanei vertebrale

Fig. nr 99. Mișcări ale coloanei cervicale vertebrale

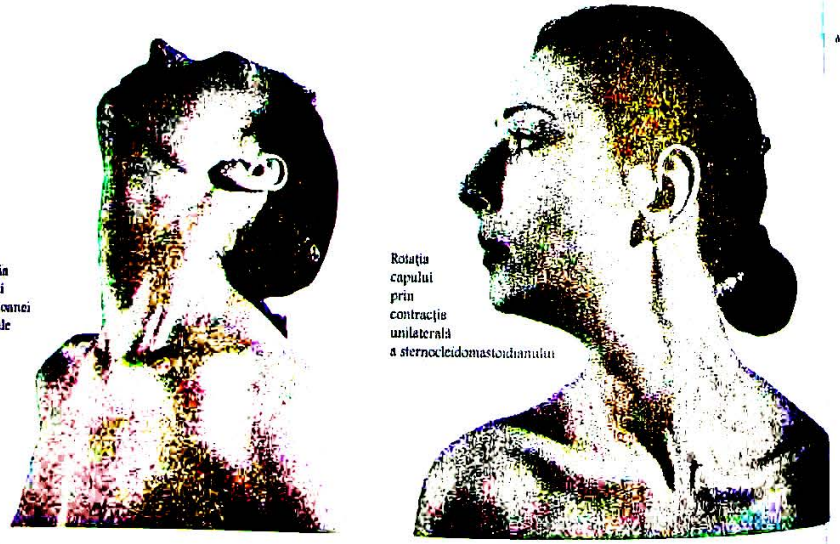

SCHELETUL CUTIEI TORACICE

Cutia toracică privită în ansamblu are o formă de trunchi de con cu baza mare orientată în jos, având diametrul transversal mai mare decât diametrul anteroposterior. În partea superioară cutia toracică prezintă un orificiu superior iar în partea inferioară are o deschizătură inferioară mai largă decât orificiul superior.

Forma cutiei toracice variază cu vârsta, tipul constituțional și tipul respirator (toracic sau abdominal). Forma cutiei toracice diferă la copil față de adult, unde cutia toracică prezintă o formă asemănătoare cu o pălnie.

Scheletul cutiei toracice este alcătuit din regiunea toracală a coloanei vertebrale dispusă în partea posterioară a cutiei, osul stern dispus anterior și din 12 perechi de coaste și cartilajele costale, situate lateral între stern și coloana vertebrală toracală. Cutia toracică este rezistentă, elastică, mobilă într-un anume grad. Cutia toracică delimitează o cavitate - cavitatea mediastinală care protejează organe vitale precum plămânii, inima și porțiuni din tubul digestiv (esofagul).

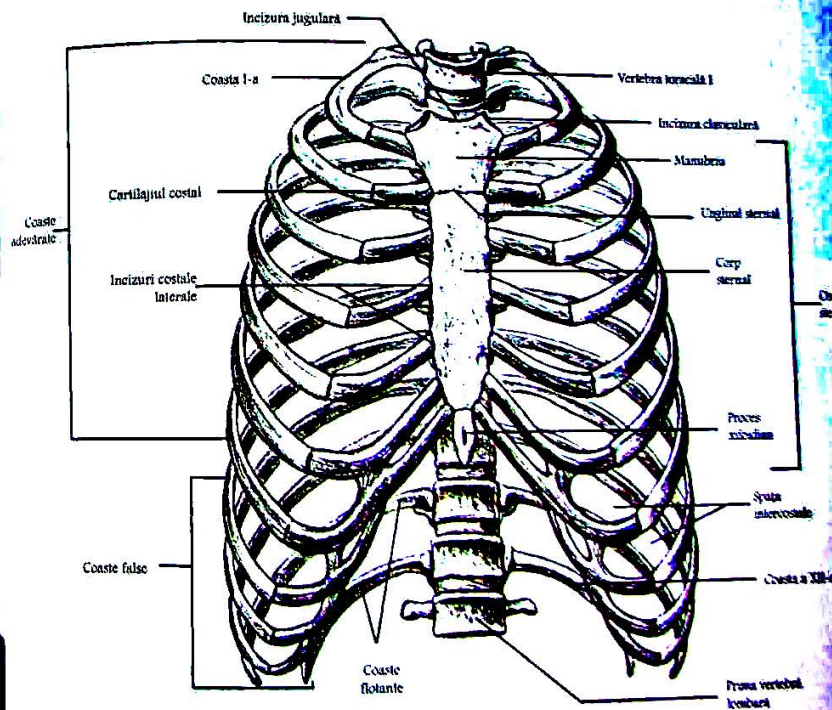

Fig. nr 100. Scheletul cutiei toracice în ansamblu

Fig. nr 101, Osul stern

Sternul

Osul stern este un os de tip lat, cu o formă alungită, dispus în partea anterioară a toracelui. Este alcătuit din trei părți: manubriul sternal așezat superior, corpul sternului și inferior apendicele xifoid reprezentat de un cartilaj. La locul de unire a corpului sternal cu manubriul se formează unghiul sternal cu un unghi de deschidere posterioară (unghiul lui Louis). Sternul prezintă o față anterioară, una posterioară și două margini laterale. La nivelul marginilor laterale se găsesc pe fiecare parte câte șapte incizuri costale, care servesc la articularea osului stern cu cartilajele costale dispuse în prelungirea coastelor și care ajung la acest nivel. Manubriul sternal în partea superioară și lateral, pe ambele părți este prevăzut cu câte o incizură claviculară care are fațete de articulare a sternului cu clavicula.

Coastele

Coastele sunt oase de tip lat, foarte alungite, sub formă de arcuri, care fac legătura între coloana vertebrală toracală și osul stern.

Fig. nr 102, Coasta osoasă

Fiecare coastă prezintă o porțiune osoasă și una cartilaginoasă.

Coastele sunt în număr de 12 perechi și se subîmpart în coaste adevărate, false și flotante.

Primele șapte perechi de coaste se articulează direct cu sternul prin intermediul cartilajului costal și se numesc coaste **adevărate.**

Perechile VIII, IX, X costale se articulează printr-un cartilaj comun cu al perechii VII de stern și dă naștere rebordului costal formând coastele **false**. Perechile XI și XII se termină liber la nivelul peretelui abdominal, nu se articulează cu sternul și se numesc coaste **flotante.**

Din punct de vedere anatomic fiecare coastă este formată dintr-un corp și două extremități - extremitatea posterioară și extremitatea anterioară.

Corpul prezintă o față externă convexă, o față internă concavă, o margine superioară și o margine inferioară. La locul de unire a corpului coastei cu extremitatea posterioară ia naștere unghiul costal cu deschiderea către interiorul toracelui.

Extremitatea posterioară a coastei cu rolul de a se articula cu vertebrele toracale, are trei formațiuni anatomice osoase precum capul coastei, gâtul coastei și tuberozitatea costală.

Capul coastei prezintă fațete articulare cu ajutorul cărora se articulează cu corpul a două vertebre suprapuse. Tuberozitatea costală are și ea o fațetă de articulare pentru vârful apofizei transverse, găsite doar la primele 10 coaste. Gâtul coastei corespunde segmentului osos dispus între capul coastei și tuberozitatea costală.

Extremitatea anterioară a coastei se prelungește cu un cartilaj costal de natură hialin cartilaginoasă și face legătura dintre coastă și osul stern.

Coastele se deosebesc ca mărime între ele determinate de forma cutiei toracice. Prima coastă este cea mai mică și se deosebește de celelalte prin orientarea fețelor, una superioară și alta inferioară. Pe fața superioară are două șanțuri pentru artera și vena subclavia.

Coastele false XI, XII nu prezintă unghi costal și fațetă articulară la nivelul tuberozității costale.

Prin configurația sa anatomică, cutia toracică participă activ la actul respirator.

Mișcările respiratorii se datoresc contracțiilor mușchilor inspiratori și expiratori care produc ridicarea și coborârea coastelor, care cu ajutorul cartilajelor costale deplasează sternul, în felul acesta producându-se mărirea sau micșorarea capacității cutiei toracice prin modificarea diametrelor de la acest nivel.

SCHELETUL MEMBRULUI SUPERIOR

Scheletul membrului superior este format din **oasele centurii scapulare și oasele** membrului superior.

Centura scapulară. Alcătuire anatomică osoasă.

Repere anatomice

Centura scapulară este centura membrului superior, alcătuind baza osoasă a articulației umărului.

Rolul centurii scapulare este de a asigura susținerea membrului superior și de a face legătura dintre oasele acestui membru și toracele osos. Din punct de vedere anatomic este alcătuită din două oase perechi: clavicula și scapula sau omoplatul.

Fig. nr 103, Clavicula

Clavicula

Este un os lung și pereche, dispus la limita dintre torace și gât, înconjurând anterior, deschiderea superioară a cavității toracice. Privită în ansamblu, clavicula are forma literei "S" culcat, deci orientată transversal, fiind cuprinsă între manubriul sternal și acromionul scapulei.

Clavicula prezintă două curburi, una fiind dispusă medial având concavitatea posterioară şi cealaltă curbură este orientată lateral şi are concavitatea anterioară.

Anatomic acestui os lung i se descriu două feţe, două margini şi două extremităţi.

• **Faţa superioară** în partea mijlocie a osului prezintă o suprafaţă netedă, iar extremităţile sunt rugoase asigurând locuri de inserţie la partea medială pentru muşchiul sternocleidomastoidian, iar la partea laterală, muşchilor deltoid şi trapez.

• **Faţa inferioară** este dispusă pe prima coastă şi este prevăzută cu un şanţ care permite inserţia muşchiului subclavicular. Lateral de şanţ sunt dispuse două proeminenţe rugoase:

• tuberculul conoidian dispus aproape de marginea posterioară;

• linia trapezoidală dispusă anterolateral de tuberculul conoidian.

Pe tubercul se inseră ligamentul conoidian, iar pe linia trapezoidală ligamentul trapezoidian.

Ligamentele descrise unesc clavicula cu apofiza coracoidă a scapulei.

• **Marginea anterioară** în treimea laterală este concavă şi este locul unde se inseră porţiunea claviculară a muşchiului deltoid, iar treimea medială este convexă şi prezintă suprafeţe de inserţie pentru muşchiul pectoralul mare.

• **Marginea posterioară** este normal să fie tot concav - convexă şi prezintă suprafeţe de inserţie pentru muşchiul trapez.

• **Extremitatea medială** se mai numeşte şi sternală întrucât este orientată spre osul stern şi prezintă o faţă sternală voluminoasă, locul de articulare cu manubriul sternal.

• **Extremitatea laterală** numită şi acromială, are un aspect turtit, formă care ne ajută să o orientăm corect spaţial şi prezintă o faţă de articulare cu apofiza acromion a scapulei.

Scapula

Este cel de-al doilea os care intră în alcătuirea centurii scapulare. Acest os mai poartă denumirea de omoplat şi este situat în partea supero-posterioară a toracelui. Din punct de vedere al proiecţiei anatomice, acest os este dispus între primul spaţiu intercostal şi coasta a VII-a. Topografic, scapula este aşezată pe torace pe care-l depăşeşte lateral.

Scapula prezintă toate caracteristicile unui os lat, are formă triunghiulară şi prezintă spre descriere două feţe, trei margini şi trei unghiuri.

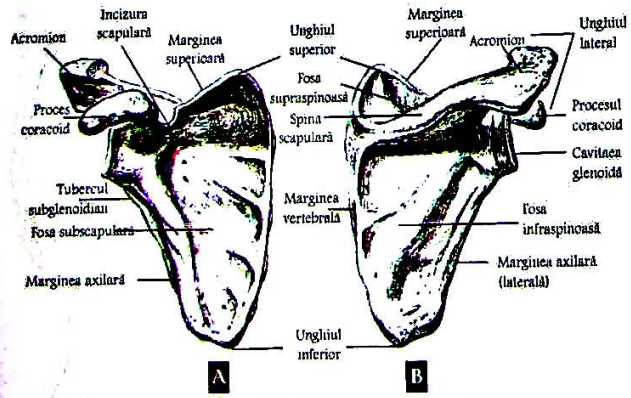

Fig. nr 105. Scapula, A-vedere anterioară , B-vedere posterioară

• **Faţa dorsală** este orientată posterior şi lateral, în treimea superioară prezintă într-o orientare transversală un plus de substanţă osoasă sub formă de lamă puternică care poartă denumirea de spina scapulară şi care împarte faţa dorsală într-o fosă dispusă deasupra ei, fosa supraspinoasă sau supraspinam şi o altă fosă situată dedesubtul ei, fosa subspinoasă sau infraspinam.

La nivelul marginii dorsale prezintă regiuni rugoase pentru inserţia muşchiului trapez, iar la nivelul marginii inferioare se inseră porţiunea scapulară a muşchiului deltoid.

Înspre extremitatea laterală din spina scapulară se desprinde o proeminenţă turtită de sus în jos, care poartă denumirea de acromion. Acromionul prezintă o faţă articulară pentru extremitatea laterală a claviculei prin care se articulează cele două oase ale centurii scapulare.

Fosa supraspinoasă dă inserţii pentru muşchiul supraspinos, iar fosa infraspinoasă asigură inserţii pentru muşchii: subspinos, rotundul mare, rotundul mic.

• **Faţa anterioară** descrisă ca şi faţă costală, prezintă o concavitate, denumită fosa subscapulară şi care este prevăzută cu câteva linii orientate oblic, locul de inserţie a muşchiului subscapular, iar spre porţiunea mediană a feţei se inseră muşchiul dinţatul anterior.

• **Marginea superioară** este subţire şi prezintă o scobitură sau incizura scapulei. Prin scobitură trece nervul suprascapular. Medial de scobitură, marginea superioară dă o suprafaţă de inserţie muşchiului omohioidian.

• **Marginea medială** este orientată spre coloana vertebrală şi se mai numeşte şi marginea vertebrală. Pe ea se inseră numeroşi muşchi, precum muşchiul romboid.

• **Marginea laterală** este orientată spre axilă şi mai poartă numele de marginea axilară.

• **Unghiul inferior** este ascuţit şi este dispus distal faţă de marginea superioară.

• **Unghiul superior** este uşor rotunjit. Aici se inseră muşchiul ridicător al scapulei.

• **Unghiul lateral** este cel mai voluminos şi prezintă de studiat două elemente:

• cavitatea glenoidă este legată de restul scapulei printr-o porţiune mai îngustă, numită gâtul sau colul scapulei. Cavitatea este puţin profundă şi se prezintă ca un oval. La cele două extremităţi se găsesc rugozităţi: cea inferioară este tuberculul subglenoidian pentru inserţia muşchiului triceps, iar cea superioară este tuberculul supraglenoidian pentru inserţia muşchiului biceps brahial.

• procesul coracoidian este o prelungire recurbată, a cărei bază ocupă spaţiul dintre cavitatea glenoidală şi scobitura scapulei. Pe el se inseră muşchi, precum capul scurt al bicepsului brahial, coracobrahialul, pectoralul mic şi ligamente, precum ligamentul conoidian şi trapezoidian.

vedere anterioară - schemă după Laurian Ionescu

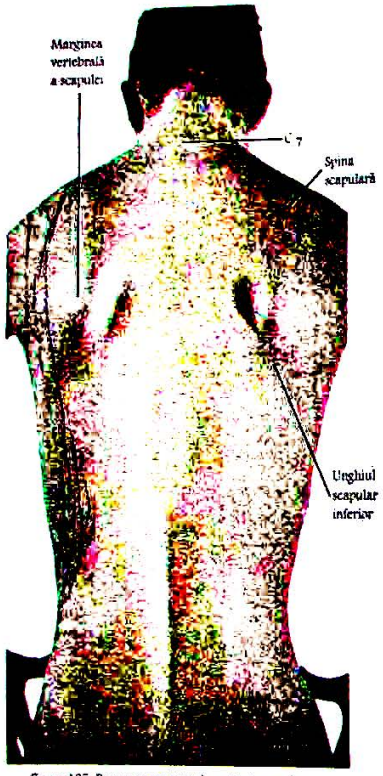

Fig. nr 107, Repere anatomice ale centurii scapulare. Evidențierea scapulei prin grosimea mușchilor toraco-scapulari

Repere anatomice osoase ale centurii scapulare

Clavicula

Din punct de vedere optic, acest os îl observăm în întregime. Se pune accent pe următoarele repere anatomice: la extremitatea mediană, în articulație cu manubriul sternal se observă articulația, mai proeminentă la bătrâni, cahexici și sportivi. Mai accentuat, lateral de articulație se desfășoară marginea anterioară a feței superioare, vizibilă pe tot traiectul ei, mai accentuat în treimea medie și laterală. De asemenea, se poate remarca fața superioară cu relevanță optică atenuată în treimea medie (inserția sternocleidomastoidiană a celei de a doua ramuri) și în treimea laterală (inserția trapezului).



Fig. nr 108, Reper anatomic. Clavicula se evidențiază în întregime sub piele

Extremitatea laterală împreună cu articulația acromioclaviculară alcătuiesc o structură constant sub piele din cauza inserției trapezului (marginea medială a articulației) și din cauza inserției deltoidului (pe marginea laterală a articulației, inclusiv acromionul).

Scapula

Indirect se observă pe tot planul triunghiular al osului, prin grosimea mușchilor scapulo-toracali. Direct optic și palpatoriu se evidențiază spina scapulei cu traseu de la orizontal spre ascendent în direcție medio-laterală, spina scapulei se continuă pe partea laterală a umărului cu acromionul, vizibil cu articulația acromio-claviculară.

SCHELETUL MEMBRULUI SUPERIOR

Membrul superior prezintă trei regiuni anatomice care au ca bază osoasă următoarele componente:

- **regiunea brațului** - structura osoasă este formată din osul humerus;
- **regiunea antebrațului** - scheletul fiind alcătuit din oasele radius și ulna (cubitus);
- **regiunea mâinii** - a cărui schelet se compune din oasele carpiene, oasele metacarpiene și falangele.

Humerusul

Humerusul este osul brațului și este un os lung care prezintă două epifize, una superioară și una inferioară și un corp sau diafiză.

- **Epifiza superioară** - participă la articularea cu centura scapulară printr-o suprafață articulară în formă de semisferă și care se numește **capul humeral**. În jurul capului humeral se găsește un șanț care înconjoară lateral capul humeral și formează **gâtul anatomic** (colul anatomic).

În partea laterală față de capul humeral sunt dispuse două formațiuni cu plus de substanță osoasă: anterior - **tuberculul mic**, iar posterior - **tuberculul mare**.

Între cei doi tuberculi apare un șanț numit **șanțul intertubercular**, pe la nivelul căruia culisează tendonul porțiunii lungi a mușchiului biceps brahial. Sub cei doi tuberculi la locul de unire a epifizei cu diafiza humerală se află **gâtul chirurgical**.

- **Diafiza** osului humerus prezintă forma unei prisme triunghiulare care este ușor răsucită în lungimea ei. Diafiza este compusă din trei fețe: fața laterală, fața medială și fața posterioară. În treimea mijlocie a osului humerus, pe fața laterală se găsește o tuberozitate dispusă în forma literei "V" - locul unde se inseră distal mușchiul deltoid, și care se numește "V"-ul deltoidian.
- **Epifiza inferioară** - este turtită transversal și participă la articulația cotului.

La nivelul epifizei inferioare se găsește porțiunea articulară sub formă de scripete numită **trohleea humerală** și care corespunde capului ulnei antebrațului.

Pe fața anterioară a epifizei inferioare, superior trohleei se găsește o depresiune numită **foseta coronoidă**, locul de pătrundere a apofizei coronoide ulnare. Pe fața posterioară a epifizei inferioare este dispusă **fosa olecraniană**, locul unde pătrunde apofiza olecraniana a osului ulna.

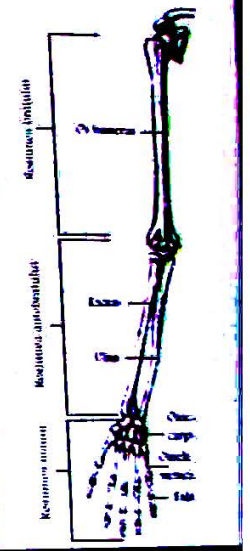

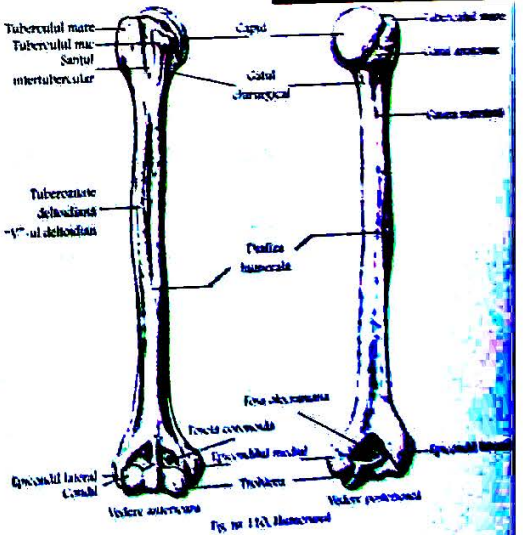

Fig. nr 110, Humerusul

Lateral față de trohlee, se află **condilul humeral**, care este suprafața de articulare pentru osul radius. Atât pe partea mediană cât și cea laterală a epifizei inferioare se găsește **epicondilul intern (median)** și **epicondilul extern (lateral)**, proeminențe osoase care servesc pentru inserții musculare.

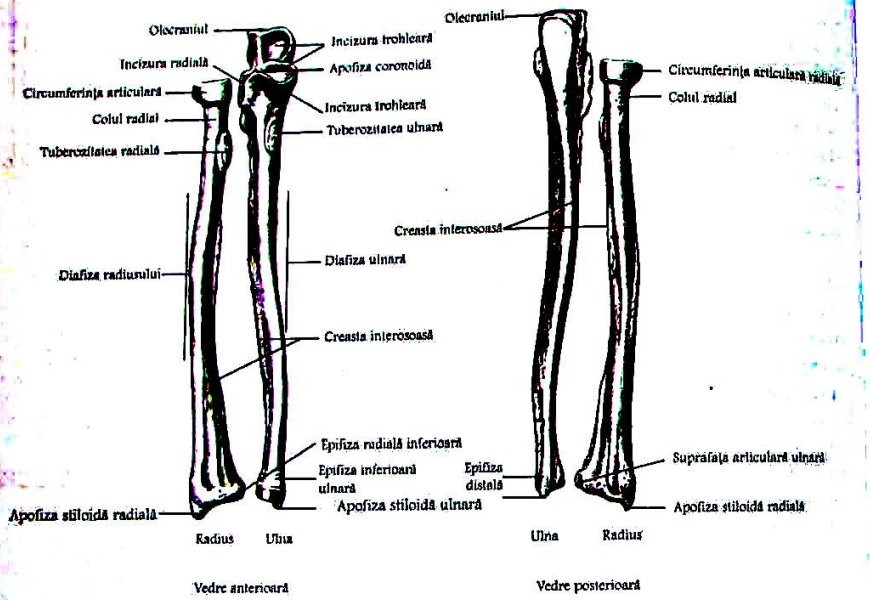

Fig. nr. 111. Osul radius și ulna

Scheletul antebrațului

Oasele care se găsesc în regiunea antebrațului sunt: radius și ulna.

Radiusul și ulna sunt oase lungi și sunt dispuse paralel în această regiune anatomică. Dispunerea paralelă permite răsucirea celor două oase, facilitând mișcările de supinație și pronație.

Radius. Radiusul este un os de tip lung, așezat în poziția anatomică convențională a membrului superior, în partea laterală a antebrațului. În situația unor mișcări ale razelor osoase de la acest nivel, radiusul îl localizăm facil știind că se află în prelungirea policelui (degetul mare al mâinii). Ca orice os lung prezintă o diafiză și două epifize.

• **Epifiza superioară** are o formă cilindrică și se numește **cap radial.** Fața superioară a capului radial prezintă o formă de cupă ușor adâncită, unde se articulează cu condilul humeral, pe de o parte și cu epifiza superioară a ulnei, formând articulația radio-ulnară superioară. Marginea capului radial este netedă și formează o suprafață articulară numită **circumferință articulară**, care se articulează cu incizura radială a ulnei. Sub circumferința radială se găsește **colul radial** sub care se proiectează locul de inserție al mușchiului biceps brahial, loc numit **tuberozitatea radială.**

• **Diafiza radială** pe secțiune are o formă triunghiular prismatică și este mai subțire în porțiunea proximală, îngroșându-se spre partea distală. În lungimea diafizei se remarcă o margine medială ascuțită orientată spre ulnă, numită creasta interosoasă.

• **Epifiza inferioară**, reprezintă zona cea mai voluminoasă a osului în formă de prismă patrulateră, care prezintă suprafețe de articulare pentru primul rând al oaselor carpiene, formând articulația radio-carpiană. Fața laterală are o proeminență ascuțită, numită **apofiza stiloidă radială.**

Creasta interosoasă medială a diafizei radiale se leagă de creasta interosoasă laterală a corpului ulnei printr-o membrană interosoasă.

Ulna. Ulna sau osul cubitus, reprezintă partea osoasă mediană a scheletului antebrațului. Este un os lung și are în alcătuirea sa o diafiză și două epifize. Ulna fiind dispusă în partea internă a antebrațului, radiusul se rotește în jurul său.

• **Epifiza superioară** este mai voluminoasă și prezintă anterior o largă față articulară scobită, numită **incizura trohleeară** sau **semilunară** prin care se articulează cu trohleea humerală, formând articulația humero-ulnară. Incizura trohleară este delimitată de două apofize: una orientată anterior și orizontală - **apofiza coronoidă** (în formă de cioc) și una posterioară, denumită **apofiza olecraniană**, care formează proeminența cotului, dispusă sub cutis, reprezentând un reper anatomic important. Pe partea externă a apofizei coronoide se află o suprafață articulară pentru circumferința capului radial numită **incizura radială.**

În mișcarea de extensie a antebrațului ciocul olecraniului pătrunde în fosa olecraniană a humerusului, iar vârful apofizei coronoide pătrunde în foseta coronoidă.

• **Diafiza ulnară** are o formă prismatic triunghiulară în partea superioară și cilindrică în partea inferioară. Marginea mediană, orientată spre radius, este bine evidențiată și formează **creasta interosoasă.**

• **Epifiza inferioară** se termină prontr-o porțiune sferică, numită **capul ulnei.** Această epifiză este mai mică și prezintă medial **apofiza stiloidă ulnară.** Lateral capul ulnei se articulează cu radiusul, formând articulația radio-ulnară inferioară. Distal capul ulnei se articulează cu osul piramidal al zonei carpiene a mâinii.

De remarcat este faptul că oasele de la nivelul antebrațului nu se termină la același nivel. La nivelul articulației cu osul humerus, ulna depășește radiusul iar la articulația cu mâna, radiusul depășește lungimea ulnei.

Scheletul mâinii

Mâna reprezintă segmentul terminal al membrului superior, foarte important pentru diversitatea mișcărilor necesare activității complexe ale omului. Mâna este alcătuită din 27 de oase, dispuse pe trei rânduri: carpul, metacarpul și falangele.

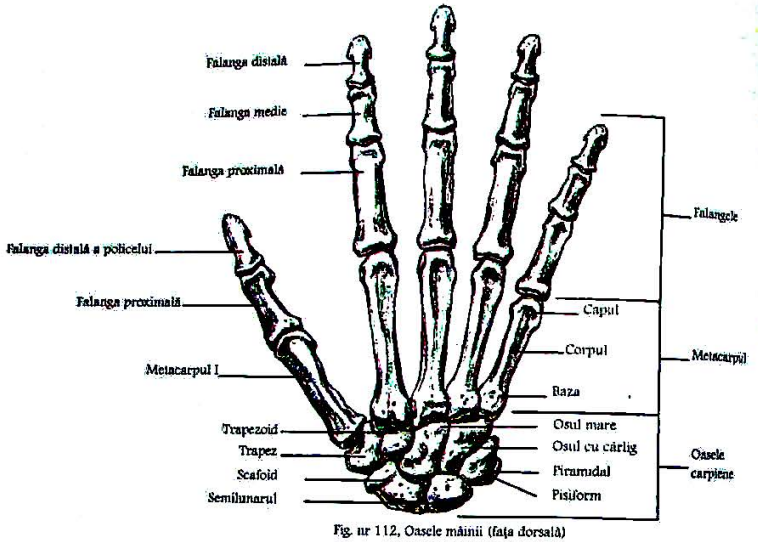

Fig. nr 112, Oasele mâinii (fața dorsală)

• **Carpul** este format din opt oase carpiene, dispuse pe două rânduri, fiecare rând având câte patru oase. Oasele carpului sunt oase de tip scurt, fiecare prezentând fațete articulare multiple.

• Rândul I - dispus imediat sub oasele antebrațului, cuprinde din exterior spre interior următoarele oase: **scafoidul, semilunarul, piramidalul** și **pisiformul.**

• Rândul II - prezintă următoarele oase: **trapez, trapezoid, osul mare** și **osul cu cârlig.**

Oasele carpiene din al II-lea rând prezintă proximal fațete articulare pentru oasele carpiene din rândul I și distal fațete articulare pentru oasele metacarpiene.

• **Metacarpul** este format din cinci oase tubulare având fiecare o diafiză proximală sau **baza** și diafiza distală sau **capul.**

Prin intermediul bazei se articulează cu rândul inferior al carpului formând articulația carpo-metacarpiană, iar cu ajutorul capului se articulează cu prima falangă, cea proximală a degetelor, formând articulațiile metacarpo-falangiene.

Oasele metacarpiene pentru individualizare se numerotează de la I la V, începând cu osul metacarpian din dreptul degetului mare (policele).

Scheletul degetelor mâinii

Mâna omului este alcătuită din cinci degete. În vederea individualizării, degetele se numerotează sau prezintă nume proprii astfel:

• degetul I - sau policele

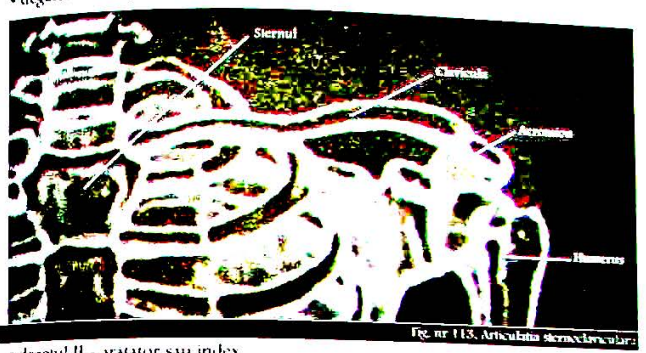

Fig. nr 113, Articulația sternoclaviculară

• degetul II - arătător sau index

• degetul III - mijlociu

• degetul IV - inelar

• degetul V - sau mic

Scheletul degetelor mâinii sunt oasele dispuse la extremitatea mâinii în număr de 14 și care se numesc falange. Falangele sunt oase de tip lung, compuse și ele din diafiză și două epifize: epifiza proximală sau baza și epifiza distală sau capul. Cu excepția degetului mare, care se numește deget opozant sau police și care are numai două falange, toate degetele au câte trei falange. Privite cranio caudal, falangele se

Fig. nr 114, Radiografia articulației scapulohumerale (după Sultan Pelican)

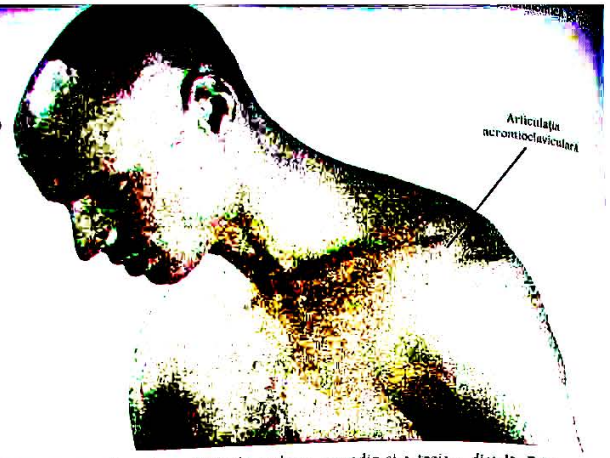

numesc: prima falangă - proximală, a doua - medie și a treia - distală. Falanga distală a fiecărui deget prezintă pe partea ventrală a capului o tuberozitate rugoasă.

Articulațiile membrului superior

1. Articulația sterno-claviculară

Este o diartroză care permite mișcări destul de complexe dar limitate: ridicare - coborâre, proiecție înainte și înapoi, circumducție.

2. Articulația acromio-claviculară - permite mișcările împreună cu ale claviculei.

3. Articulația scapulo-humerală sau articulația umărului

Este cea mai mobilă articulație, permițând omului să elaboreze mișcări de o mare diversificare precum:

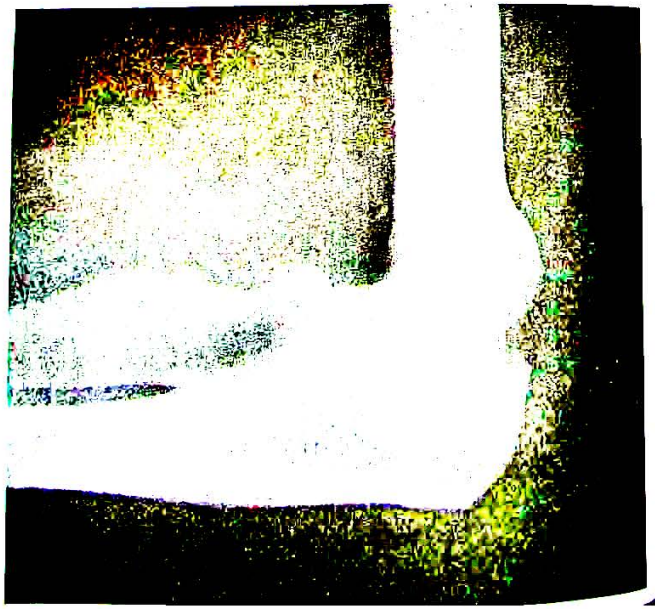

Fig. nr 116. Radiografia articulației cotului (vedere laterală) (după Stelian Petcu)

Fig. nr 117. Articulația cotului (vedere posterioară) Imagine radiografică (după Stelian Petcu)

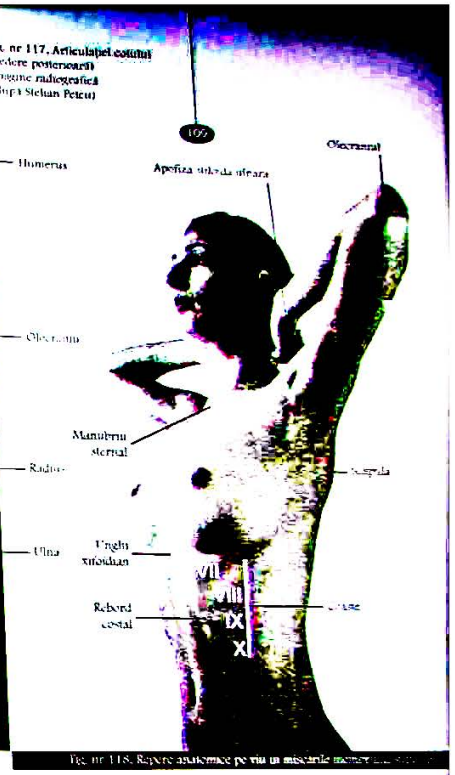

Fig. nr 118. Repere anatomice pe viu în mișcările membrului



Fig. nr 119. Articulația cotului. În mișcarea de flexie a antebrațului pe brat, olecranul rămâne fix, nu se modelează

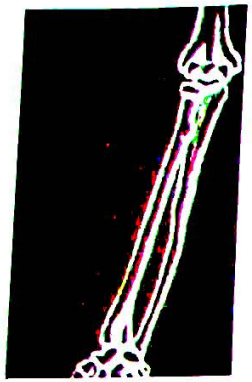

Fig. nr 120, Articulația radio-ulnară

- flexia
- extensia
- abducția
- adducția
- rotația medială și laterală
- circumducția

4. Articulația cotului

Această articulație este o diartroză completă care face legătura între humerus, radius și ulna.

Din punct de vedere fiziologic este alcătuită din alte trei articulații:

- humero-ulnară
- humero-radială
- radio-ulnară proximală

La nivelul acestor articulații este de remarcat faptul că articulația cotului prezintă o singură capsulă, iar depresiunile articulare comunică între ele.

Mișcările posibile în articulația cotului sunt mișcări uniaxiale de extensie și flexie în jurul axului transversal care străbate trohleea și condilul humeral.

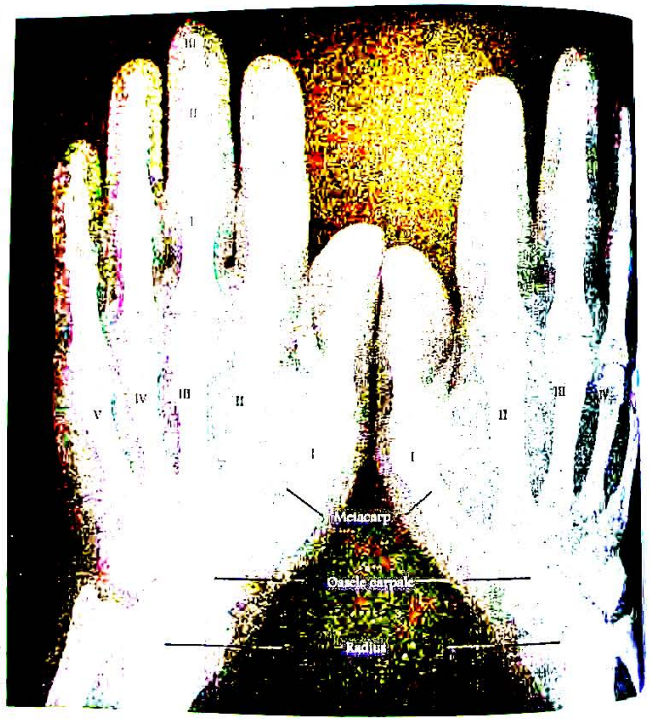

Fig. nr 121, Scheletul mâinilor
Radiografie dorsală
(după Stelian Petcu)

5. Articulația radio - ulnară

Datorită construcției anatomice a segmentelor osoase dispuse la acest nivel se permit mișcări de răsucire a celor două oase ce compun articulația. În felul acesta se realizează mișcările de supinație și pronație.

6. Articulația mâinii

Mâna prezintă și ea mai multe articulații de tip diartrodic precum:

- **articulația radio - carpiană,** dispusă între suprafața de articulare distală a osului radius și între primele trei oase ale rândului proximal carpian.
- **articulația ulno - carpiană** se realizează între epifiza distală a ulnei și osul piramidal carpian, scafoid, semilunar, pisiform.
- **articulația intercarpiană,** aflată între rândul proximal și distal al oaselor carpului.
- **articulația carpo - metacarpiană,** se compune dintre oasele rândului distal al carpului și baza metacarpienelor. Prin articulația mâinii se pot realiza mișcări de extensie, flexie, mișcare medială și laterală.

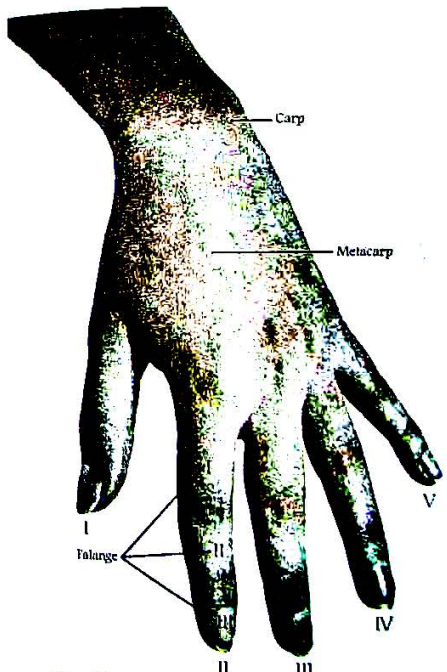

Fig. nr 122, Aspectul mâinii; extensia degetelor. Vedere dorsală

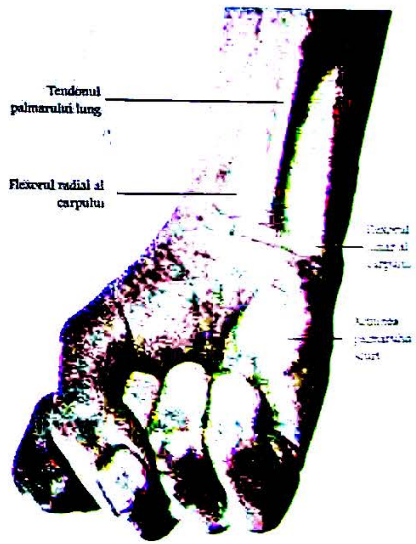

Fig. nr 123, Mâna în flexie accentuată (pumnul)

Desen de Ionchim Nica



Desene
de
Ioan Horvat Bugnariu

Sculptura de Ionel Tănase

7. Articulațiile degetelor

Mișcările de flexie - extensie, adducție și abducție sunt mai puțin ample la degete prin articulațiile metacarpo - falangiene.

O particularitate o prezintă articulația policelui care permite următoarele mișcări: opoziția degetului, sau flexia opozantului, mișcare care-i permite policelui să-l aducă pe fața anterioară a celorlalte degete, de asemenea se mai realizează mișcările de extensie, adducție, abducție și circumducție.

8. Articulațiile interfalangiene

Permit mișcări de flexie - extensie, care asigură prinderea sau mișcarea de prehensiune a mâinii.

MUȘCHII GÂTULUI

Musculatura gâtului este împărțită în două părți: partea anterioară -gâtul propriu-zis, și partea posterioară numită și ceafă. Musculatura cefei se va studia împreună cu musculatura spatelui, datorită rolului comun și a dispunerii anatomice de neseparat a acestor mușchi.

Mușchii gâtului au rol în masticație, deglutiție, respirație, fonație, mișcările capului.

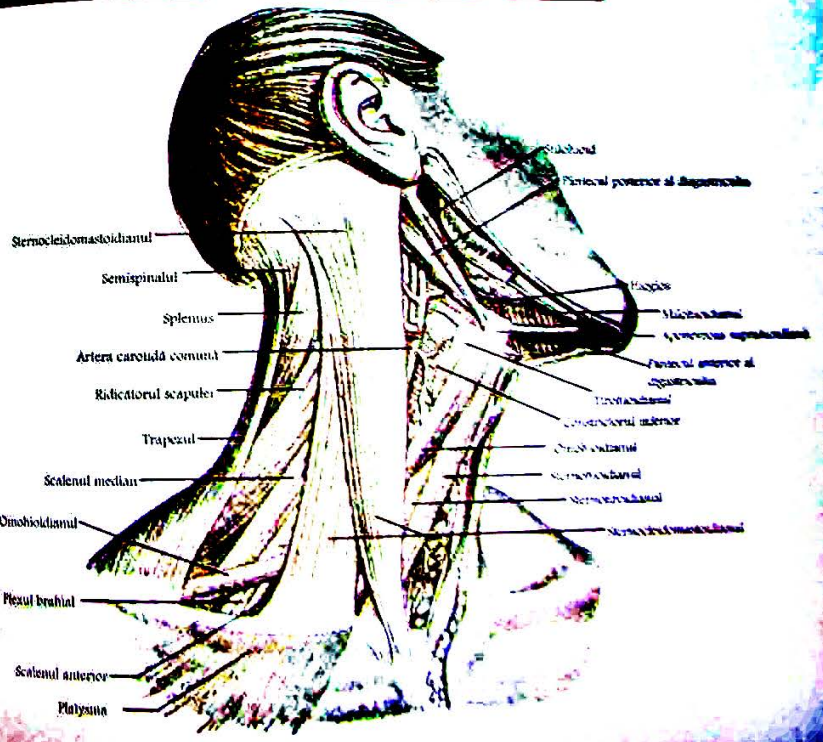

Mușchii anteriori sunt grupați în mușchii regiunii mediane și mușchii regiunii laterale

Mușchii regiunii mediane

Mușchii gâtului dispuși în regiunea mediană sunt mușchi perechi grupați, unii într-un strat superficial și alții mai profunzi.

Mușchii mediani <u>superficiali</u> deoarece prezintă inserție pe osul hioid se mai numesc și mușchi hioidieni. După raportul față de osul hioid întâlnim mușchi suprahioidieni și mușchi subhioidieni

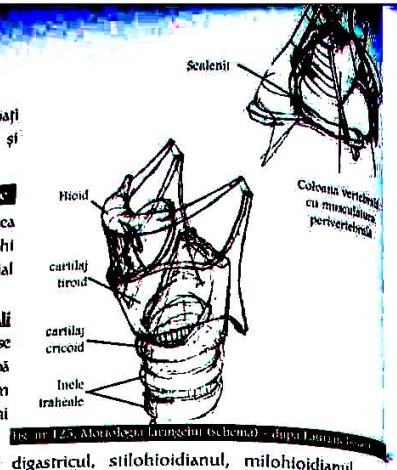

Fig. nr 125. Morfologia laringelui (schemă) - după Lanz-Wachsmuth

Mușchii suprahioidieni sunt digastricul, stilohioidianul, milohioidianul, geniohioidianul. Mușchii participă și la formarea planșeului bucal, iar prin contracție coboară mandibula când au punct fix pe osul hioid, când punctul fix este pe mandibulă prin contracție ridică osul hioid. Prin coborârea mandibulei acești mușchi asigură masticația, iar prin ridicarea osului hioid participă la actul deglutiției

• **Digastricul** este situat sub mandibulă, în formă de arc, prezintă două pântece (numele de digastric), un pântec posterior sau **mastoidian** și unul anterior sau **mandibular**; cele 2 pântece se leagă unul de altul printr-un tendon intermediar.

• **Acțiune:** acțiunea celor două pântece diferă, pântecul mandibular coboară mandibula iar pântecul mastoidian mobilizează osul hioid prin aponevroza supahioidiană (fig. 124).

• Amândouă pântecele contribuie la deglutiție și la retropulsia mandibulară

Mușchiul stilohioidian mușchi subțire, fuziform, situat anterior față de pântecele mandibular al digastricului. Se inseră pe apofiza stiloidă a temporalului și pe hioid.

• **Rol** în deglutiție

Mușchiul milohioidian este un mușchi lat, subțire, de formă triunghiulară, situat deasupra pântecelui mandibular al digastricului și alcătuiește planșeul bucal. Inserția se face pe osul hioid și pe linia milohioidiană a mandibulei.

• **Rol:** coboară mandibula

Mușchiul geniohioidian este un mușchi lung, subțire, situat deasupra mușchiului milohioidian, foarte aproape de planul sagital median. Inserția este pe osul hioid și pe spina mentonieră dispusă pe fața internă a corpului mandibulei.

• **Rol:** coboară mandibula

Mușchii subhioidieni sunt: sternohioidianul, sternotiroidianul, tirohioidianul și omohioidianul. Acești mușchi sunt dispuși în partea mijlocie a regiunii anterioare a gâtului sub osul hioid. Mușchii subhioidieni, (cu excepția mușchiului sternotiroidian) se inseră cu un capăt pe osul hioid și cu celălalt capăt pe: manubriul sternal (m. sternohioi-dian), pe marginea superioară a scapulei (m. omohioidian) și pe cartilajul tiroidian (tirohioidian). Mușchiul sternotiroidian se inseră superior pe cartilajul tiroid, de unde coboară și se inseră pe fața posterioară a manubriului sternal și pe marginea posterioară a cartilajului primei coaste. Prin contracția mușchilor subhioidieni se fixează osul hioid ceea ce va permite mușchilor suprahioidieni să la punct fix pe acesta și astfel să coboare mandibula în timpul masticației iar prin contracția mușchiului tirohioidan, laringele este ridicat în actul deglutiției.

Mușchi mediani <u>profunzi</u> - mai poartă numele de mușchi prevertebrali, dispuși pe partea anterioară a coloanei vertebrale și sunt mușchi pereche precum mușchiul drept anterior al capului, mușchiul drept lateral al capului, mușchiul lung al gâtului, mușchiul lung al capului. Mușchii mediani profunzi nu au importanță plastică întrucât nu sunt vizibili însă au rol în dinamica capului, ei asigurând flexia anterioară a capului și flexia coloanei vertebrale.

Fig. nr 126. Înclinare laterală împreună cu extensia capului - formațiuni anatomice de suprafață

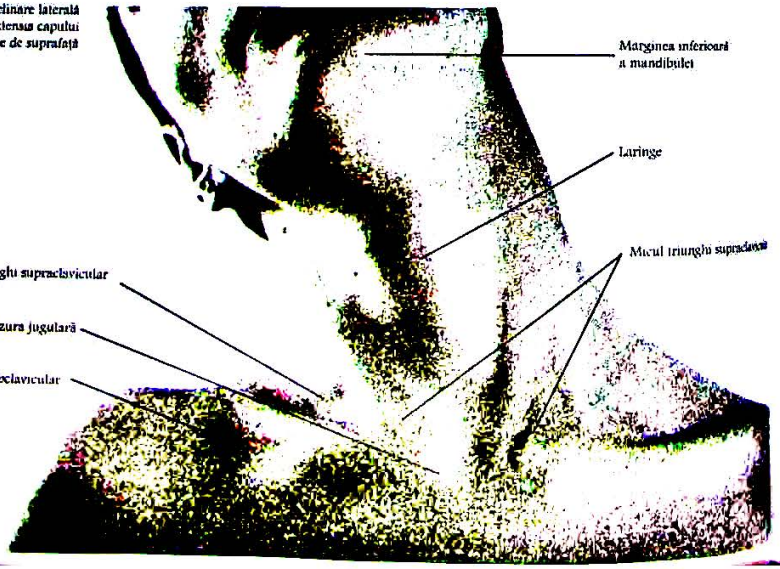

Fig. nr 127. Extensia capului

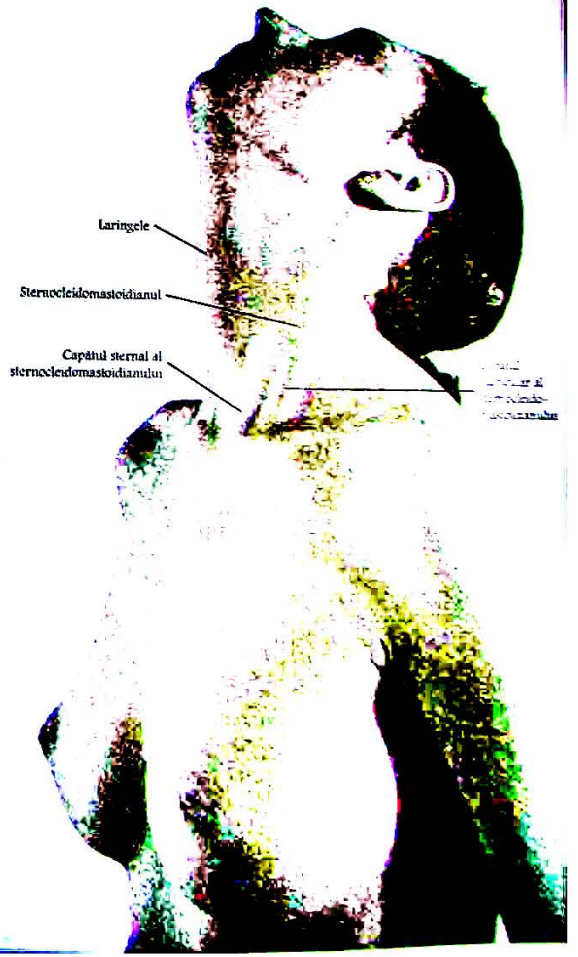

Mușchii regiunii laterale a gâtului

sunt mușchi pereche și sunt mușchi dispuși în trei planuri suprapuse

Mușchiul pielos al gâtului sau **platysma** se găsește imediat sub pielea gâtului pe partea laterală și își are originea pe fascia mușchiului pectoral și deltoid și inserția se realizează pe pielea din dreptul colțului gurii și pe buza inferioară.

• **Acțiune:** încrețește pielea gâtului, trage buza inferioară și colțul gurii, participă la coborârea mandibulei. Mușchiul platysma este considerat și un mușchi al mimicii.

Mușchiul sterno-cleido-mastoidian este cel mai voluminos mușchi din zona antero-laterală. Originea este pe extremitatea inferioară a claviculei unde prezintă două capete: un capăt sternal aflat pe fața anterioară a manubriului sternal și altul pe extremitatea medială a claviculei. Inserția se realizează pe apofiza mastoidă a osului temporal și pe jumătatea laterală a liniei mucale superioare. Rol: mușchii sternocleidomastoidieni produc flectarea capului și gâtului când punctul fix este pe stern și claviculă atunci când se contractă bilateral, iar atunci când contracția este unilaterală produce înclinarea capului pe aceeași parte și o rotație a feței de partea opusă. Acționează și în inspirația forțată când punctul fix este pe apofiza mastoidă. Mișcarea de flexie a capului și gâtului se produce în doi timpi: în primul timp mișcarea de flexiune este dată de mușchiul drept anterior și este completată în continuare de mușchii sternocleidomastoidieni. În cazul în care lipsește flexiunea inițială, mușchiul sternocleidomastoidian blochează capul în articulația cranio-vertebrală și devine extensor al capului. Prin forma și poziția pe care o ocupă în regiunea gâtului, mușchii sternocleidomastoidieni sunt foarte expresivi. Sunt mușchi mai dezvoltați la bărbat decât la femeie.

Mușchii scaleni sunt trei mușchi lungi așezați în planul lateral și profund: scalenul anterior, scalenul mijlociu, scalenul posterior. Inserția mușchilor scaleni este pe apofizele transverse ale vertebrelor cervicale și pe primele coaste. Dinamica scalenilor se realizează după punctul fix al inserției. Când iau punct fix pe coaste în contracție unilaterală aceștia flectează capul lateral și de aceeași parte, iar în contracție bilaterală mărește rigiditatea coloanei vertebrale cervicale. Atunci când punctul fix se află pe apofizele transverse cervicale, mușchii scaleni participă la actul inspirator forțat prin ridicarea cutiei toracice.(Fig. 128)

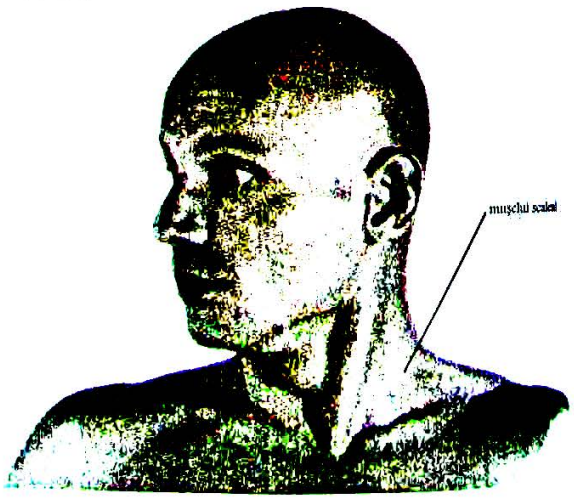

Fig. nr 128, Participarea activă a mușchilor scaleni în inspirația forțată

MUȘCHII SPATELUI ȘI AI CEFEI

După dispoziția lor, mușchii spatelui și ai cefei sunt grupați în mușchi superficiali și profunzi.

Mușchii superficiali

Mușchii superficiali ai spatelui și ai cefei, sunt așezați în trei planuri. În primul plan se găsesc mușchii **trapez** și **marele dorsal**, în cel de-al doilea plan - mușchii **romboid** și **ridicător al scapulei**, iar în cel de-al treilea plan - mușchii **dințații posteriori** și **splenius**.

• **Planul I** cuprinde:

Mușchiul trapez este un mușchi lat, cel mai lat mușchi din corp, cu originea pe osul occipital și pe apofizele spinoase ale vertebrelor C_1, C_7 și toracale, iar inserția se realizează pe claviculă, acromion și pe spina omoplatului. După dispoziția descendentă orizontală sau ascendentă a fibrelor lui, mușchiul trapez poate fi considerat ca fiind format din trei părți fiecare cu rol individual: partea superioară ridică umărul, partea mijlocie apropie omoplatul de coloana vertebrală, iar cea inferioară coboară umărul. Aceste mișcări se realizează când punctul fix este pe trunchi. Când trapezul ia punct fix

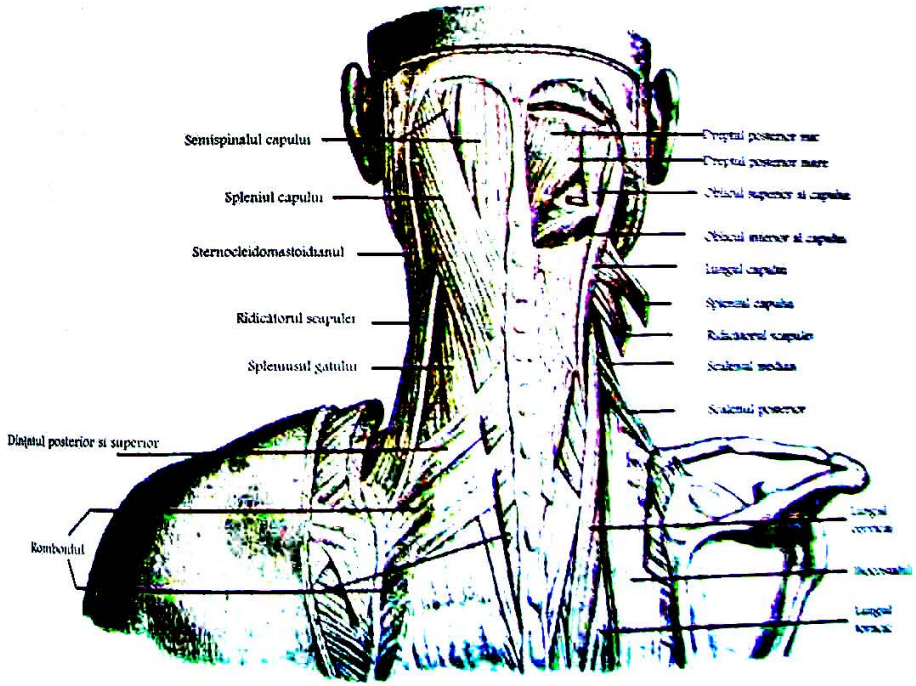

pe scapulă și claviculă contracția unilaterală a părții superioare înclină capul lateral și îl rotește în sens opus. Contracția bilaterală produce extensia capului.

Din punct de vedere plastic acest mușchi este relevant întrucât pe modelul viu, fibrele musculare descendente dau naștere la conturul cefei îndeosebi în porțiunea inferioară.

• **Mușchiul marele dorsal (latissimus dorsi)** este un mușchi lat, cu originea pe creasta osului coxal și sacral, pe apofizele spinoase ale vertebrelor lombare și ale ultimelor șase vertebre toracale, precum și pe ultimele 3-4 coaste, iar inserția este pe șanțul intertubercular al humerusului.

• **Acțiune:** când la punct fix pe trunchi, marele dorsal produce adducția, extensia și rotația medială a brațului, iar când la punct fix pe humerus, el ridică trunchiul participând la cățărare.

Topografic acest mușchi vine în raport în partea superioară cu mușchiul trapez, porțiunea anterioară a mușchiului acoperă mușchii planului următor, marginea laterală vine în raport cu mușchiul oblicul extern de care este despărțit inferior prin trigonul lombar, mărginit de mușchiul marele dorsal, oblicul extern și de creasta iliacă. În raport cu mușchiul rotundul mare formează împreună peretele posterior al axilei.

• **Planul II** cuprinde:

• **Mușchiul romboid** care își are originea pe apofizele spinoase ale vertebrelor C_6, C_7, T_1-T_4, și inserția pe marginea vertebrală a scapulei. În contracție, ridică și apropie scapula de coloana vertebrală.

• **Mușchiul ridicător al scapulei** își are originea pe apofizele transverse ale vertebrelor cervicale C_1–C_4 și inserția pe unghiul superior al scapulei. Când se contracă ridică scapula.

• **Planul III** este alcătuit din:

• **Mușchiul dințat posterior și superior (seratus)** își are originea pe apofizele spinoase ale vertebrelor C_6,C_7,T_1-T_2, și inserția pe coastele II - V. Contracția lui ridică coastele, participând astfel la actul inspirației.

• **Mușchiul dințat posterior și inferior** își are originea pe apofizele spinoase al coloanei vertebrale: T_{11},T_{12},L_1,L_2, iar inserția pe ultimele patru coaste. Contracția lui coboară coastele, participând astfel la actul expirației.

• **Mușchiul splenius** este un mușchi lat, dispus înaintea trapezului, a romboidului și a dințatului postero-superior. Este așezat în regiunea cefei și în porțiunea superioară a spatelui. Își are originea de pe procesele spinoase ale vertebrelor cervicale și 4-5 vertebre toracale. Fibrele sunt orientate în sus și se împart în două porțiuni: **spleniul capului** care se inseră pe jumătatea laterală a liniei nucale superioare și pe fața laterală a mastoidei și **spleniul gâtului** care se prinde pe vârful proceselor transverse ale atlasului și axisului.

• **Acțiune:** în contracție bilaterală sunt extensori ai capului, în contracție unilateral ă înclină capul în aceeași parte.

Mușchii profunzi

Mușchii profunzi ai spatelui și cefei, sunt dispuși în mare în două planuri. Într-un prim plan se află mușchiul **sacrospinal**, formând masa comună în partea inferioară iar în al doilea plan se găsesc mai mulți mușchi - **semispinali, multifizi, intertransversali, interspinali, drepți anteriori și posteriori ai capului, oblici ai capului, lungul capului.**

Mușchii din ambele planuri sunt așezați în igheaburile osoase delimitate de șirul apofizelor spinoase și de unghiurile dorsale ale coastelor. De acest acești mușchi se mai numesc și **mușchii igheaburilor vertebrale**. (MJV, erector spine).

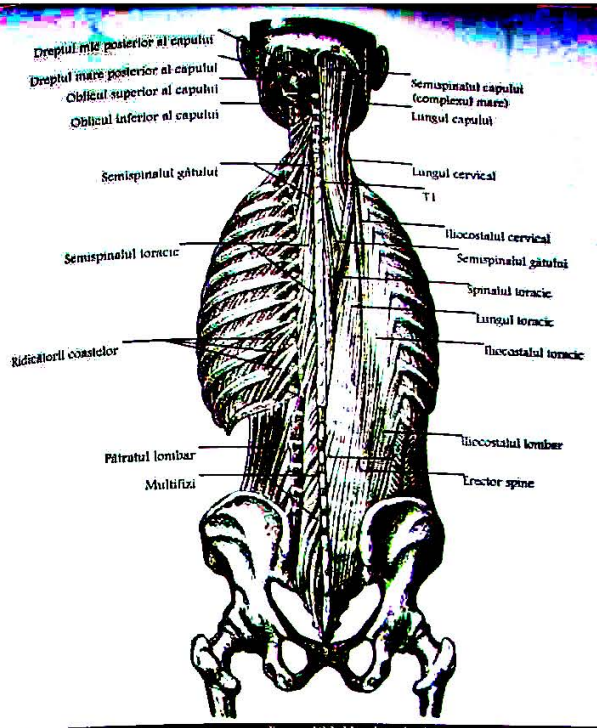

Fig. nr 130. Mușchii igheaburilor vertebrale

Fiecare igheab costovertebral este subîmpărțit prin șirul apofizelor transverse în două igheaburi paralele, unul medial transversospinos și altul lateral transversocostal. Drept urmare mușchii formează câte două tracturi de o parte și de alta a liniei mediane, care se întind de la osul occipital până la sacru. În porțiunea lombară și sacrală, MJV sunt foarte greu de individualizat, deoarece formează o masă comună. Înspre occipital se individualizează.

MJV sunt formați din mușchi scurți, profunzi care se întind între două vertebre învecinate și mușchi lungi care-i acoperă pe cei scurți sărind peste mai multe vertebre. Mușchii situați în igheabul median formează tractul median și au ca bază osoasă un igheab - format dintre apofize spinoase și apofize transverse iar igheabul format dintre apofizele transverse și unghiurile coastelor, formează tractul lateral.

Din punct de vedere plastic în studiul anatomiei artistice, la nivelul cefei se remarcă **mușchiul semispinal al capului** sau complexul mare, care este un mușchi voluminos și puternic dispus pe o parte și alta a liniei mediane. El pornește de pe apofizele transverse ale T_5, T_6 și ultimele cervicale în fascicule care se unesc într-un corp muscular și se inseră între cele două linii nucale ale occipitalului.

Mușchii spatelui și ai cefei produc prin contracția lor mișcările de rotație, extensie și de lateralitate ale capului și ale coloanei vertebrale. În colaborare cu mușchi

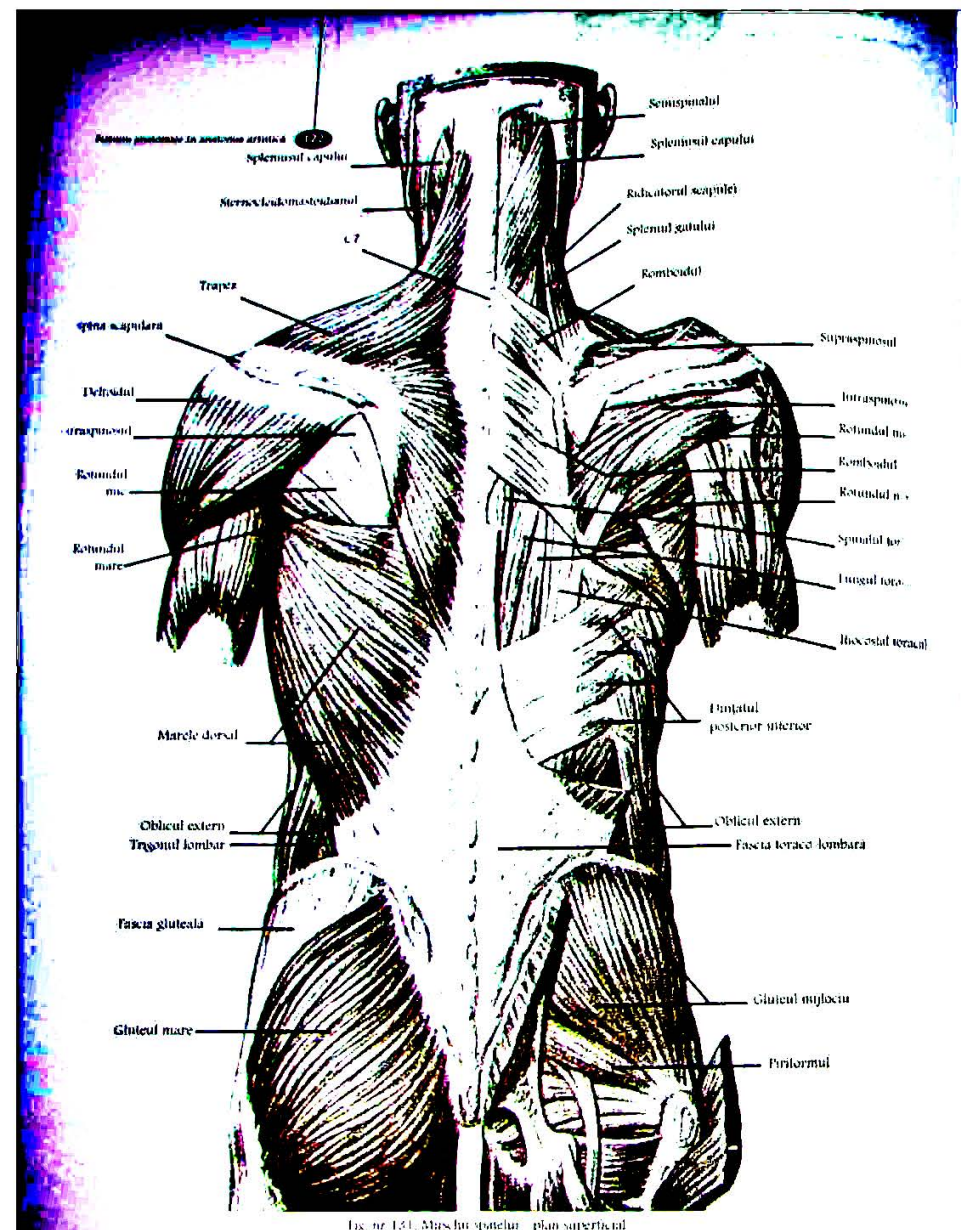

Fig. nr 137. Mușchii spatelui – plan superficial



Fig. nr 138. Mușchii spatelui în dinamica căderii

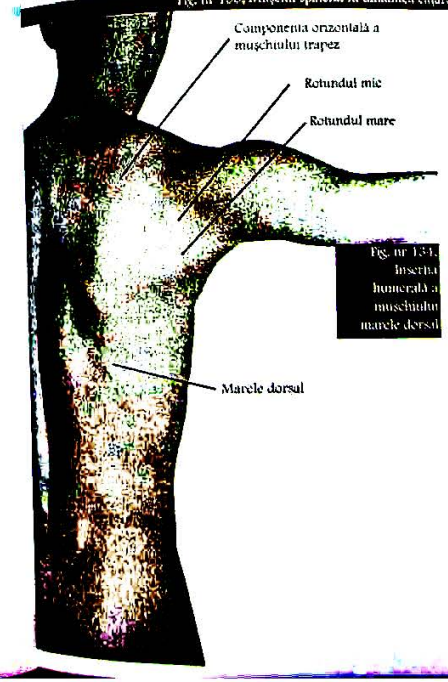

Fig. nr 139. Inserția humerală a mușchiului marele dorsal

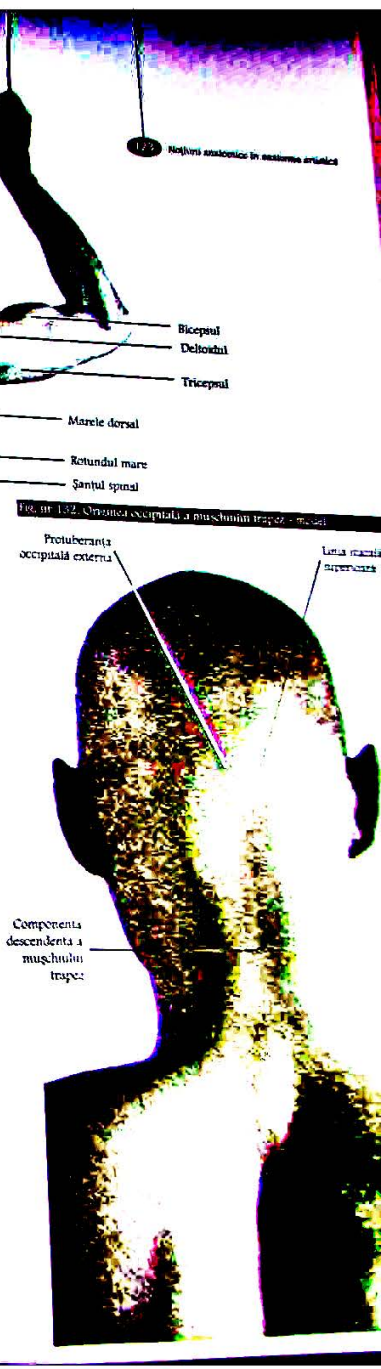

Desen de Radu Solovăstru (detaliu)

Lucrare din ciclul "Infograffil" de Mircea Bacru

Desen de Radu Solovăstru

Fig. nr 135. Musculatura cefei și a trunchiului posterior. Elemente plastice comparative între sexe

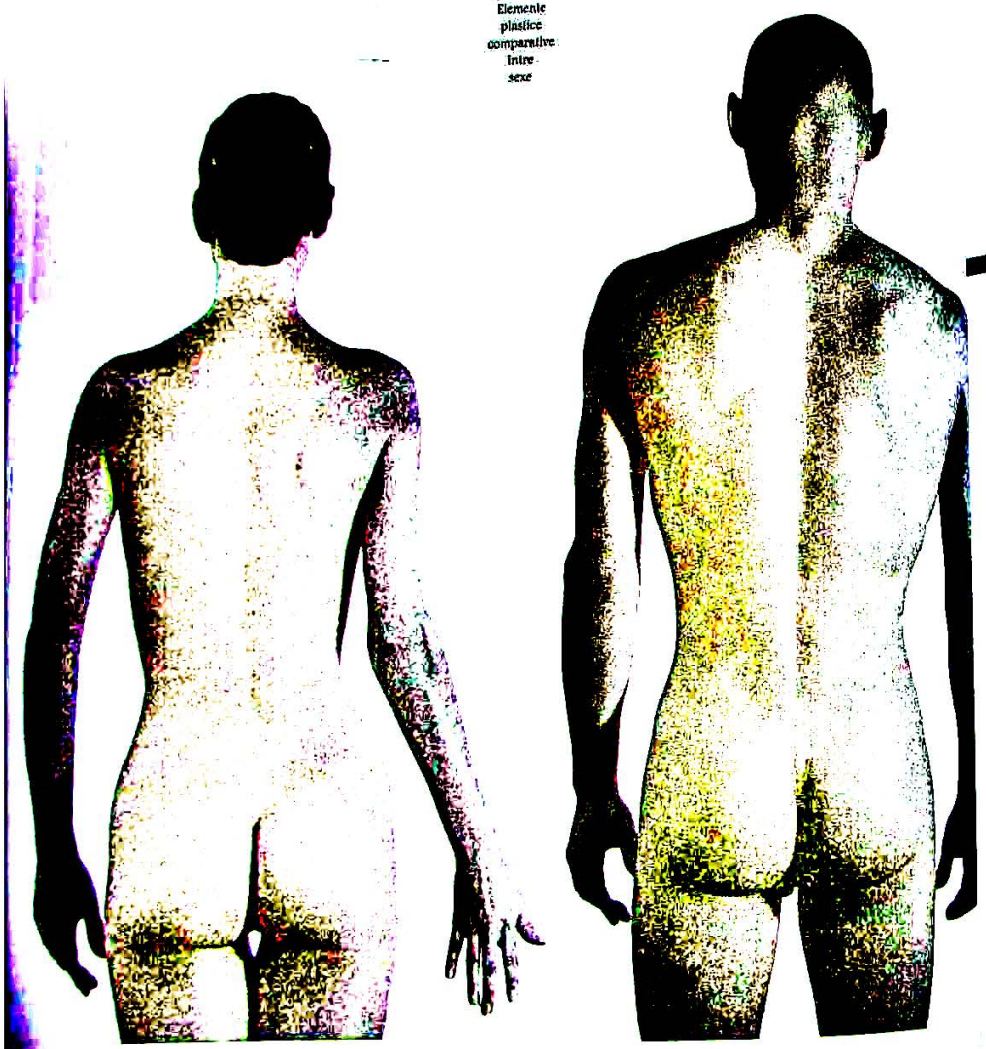

anterolaterali ai trunchiului, mușchii spatelui și ai cefei participă la menținerea organismului în poziție ortostatică și a echilibrului corpului atât în staționare cât și în mers. Între reliefurile MJV, apare în partea mijlocie un șanț spinal evident mai ales în regiunea lombară. În mișcarea de flexie a trunchiului, șanțul spinal dispare ceea ce va permite evidențierea unor proeminențe subcutanate date de apofizele spinoase ale vertebrelor. Proeminența apofizei C_7 proiectată sub aponevroza mușchiului trapez la acest nivel este cea mai evidentă, ceea ce-i conferă denumirea de reper anatomic – foarte important al acestei regiuni.

MUȘCHII TORACELUI

Din punct de vedere topografic și după dinamica acestora, mușchii toracelui se impart în două grupe: I grupa mușchilor toraco-scapulari și ai membrelor superioare, care sunt mușchi pereche și au inserții la nivelul toracelui și acționează pe

Fig. nr 136. Mușchii [illegible]

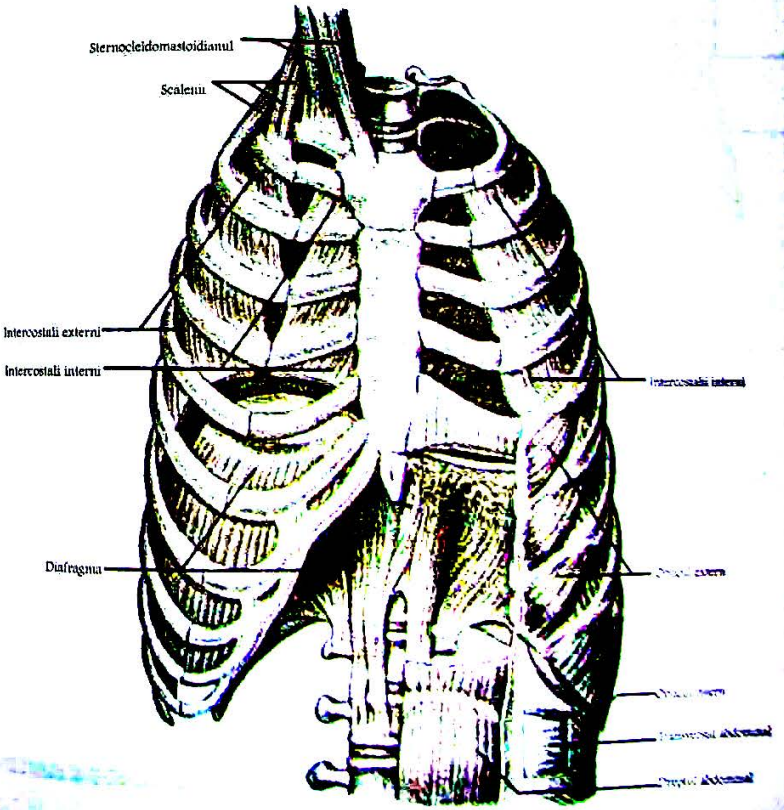

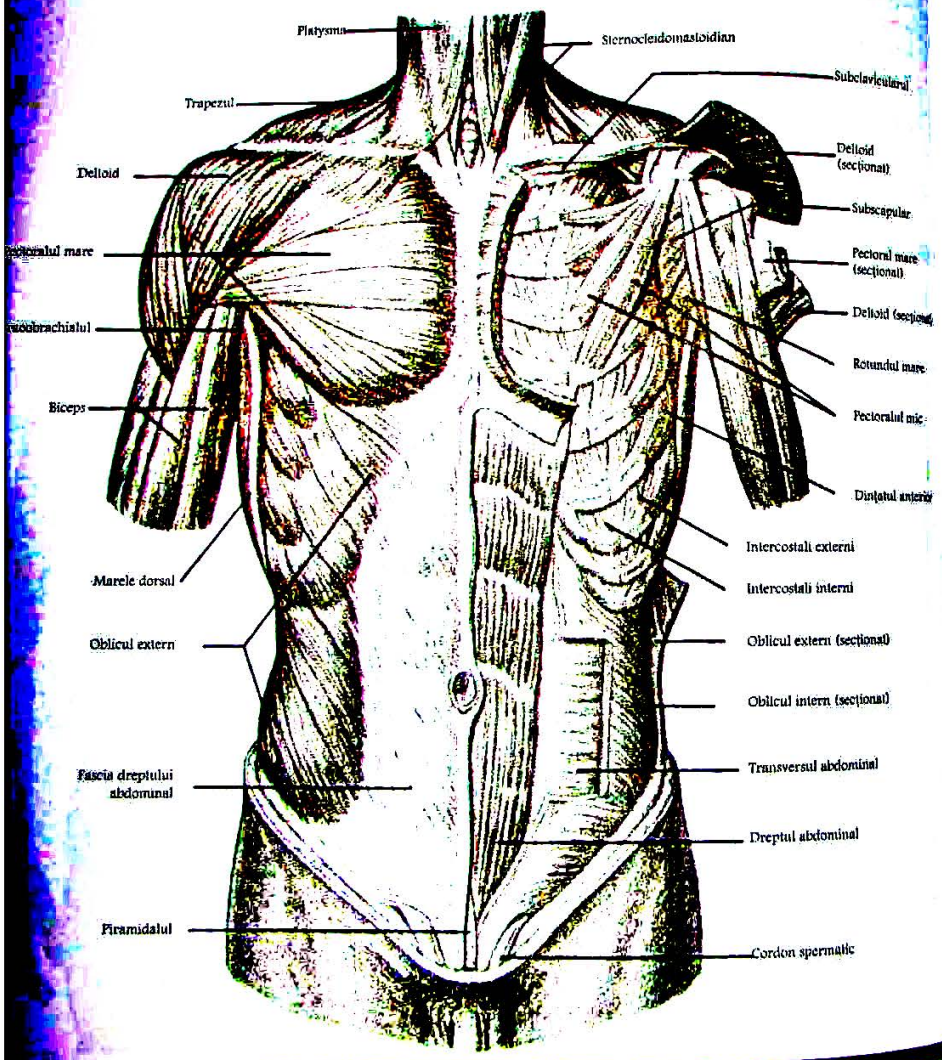

Fig. nr 137. Mușchii cutiei toracice și ai abdomenului (vedere anterioară)

oasele centurii scapulare și a membrelor superioare. Din această grupă se cunosc mușchii: marele pectoral, micul pectoral, marele dințat (dințatul anterior), subclavicularul; 2 grupa mușchilor proprii cutiei toracice, dispuși în trei planuri și care tapetează și închid cutia toracică.

I. Grupa mușchilor toraco-scapulari și ai membrelor superioare

Mușchiul marele pectoral (pectoralis major): este un mușchi lat de formă triunghiulară, voluminos, dispus în partea anterioară și superioară a trunchiului. Originea mușchiului se află pe fața anterioară a sternului, pe cartilagiile costale a primelor 5-6 coaste, pe teaca dreptilor abbdominali prin interdigitație, și pe marginea anterioară claviculară în cele două treimi mediale. Cele trei porțiuni (claviculară, sternală, abdominală) se vor uni într-un tendon comun după o răsucire a acestora în partea laterală. Inserția se face la nivelul șanțului intertubercular (marginea laterală) humeral.

• **Acțiunea:** în funcție de locul unde la punct fix, acțiunea mușchiului poate fi: cu punct fix pe torace este un adductor al brațului(apropierea brațului de planul sagital) și rotator medial; cu punct fix pe humerus, marele pectoral împreună cu trapezul , ridică corpul în acțiunea de cățărare.

• **Mușchiul micul pectoral (pectoralis minor):** este dispus sub mușchiul marele pectoral. Are originea pe coastele 2-5, iar inserția se realizează pe apofiza coracoidă a omoplatului.

• **Acțiune:** când punctul fix este pe torace, trage omoplatul în jos și înainte; când punctul fix este pe scapulă, ridică coastele.

Mușchiul marele dințat (serratus anterior) este un mușchi lat, în formă de evantai, dispus în partea superioară și laterală a toracelui. Originea este pe fața exterioră a primelor zece coaste. iar inserția se face pe marginea vertebrală a scapulei.

• **Acțiunea:** când punctul fix este pe coaste, trage marginea omoplatului înainte contribuind la ridicarea umărului; când punctul fix este pe omoplat, ridică coastele și intervine în inspirație

Subclavicularul - este un mușchi puțin evident și se inseră de la prima coastă la șanțul de pe mijlocul fetei inferioare a claviculei. Rolul acestui mușchi este de a cobori clavicula și, prin aceasta, umărul.

II. Mușchii proprii ai cutiei toracice

Sunt mușchi intrinseci ai cutiei toracice dispuși în trei planuri anatomice: stratul extern, stratul mijlociu și stratul intern.

• **Stratul extern** cuprinde mușchii intercostali externi care sunt alcătuiți din fibre musculare oblice, orientate în jos și înainte și care se inseră pe marginile a două coaste învecinate. Acești mușchi alcătuiesc 11 perechi, care se întind de la tuberculul costal până la articulația condrocostală. De la acest nivel se continuă cu membrana intercostală externă ce se proiectează pe stern. Rol: prin contracție mușchii intercostali externi participă la actul inspirației.

• **Stratul mijlociu** cuprinde mușchii intercostali interni, aceste grupe sunt nevizibile acoperite de stratul extern și sunt tot în număr de 11 perechi care au fibrele musculare oblice, dispuse invers decât ale oblicului extern. Și acești mușchi se inseră pe două coaste vecine. Rol: prin contracție acești mușchi sunt expiratori, coborând coastele.

• **Stratul intern** cuprinde mușchiul diafragma, un mușchi unic, situat în interiorul corpului în formă de cupolă.

• **Rol:** desparte cavitatea toracică de cea abdominală, cu rol în respirație, în inspirație atunci când prin contacție îndepărtează coastele înainte și lateral, ceea ce duce la mărirea diametrului vertical, transversal și antero-posterior al cutiei toracice și implicit la creșterea volumului acesteia.

GLANDA MAMARĂ

Ca o particularitate a regiunii pectorale este faptul că la acest nivel se găsește dispusă glanda mamară sau sânul.

Glanda mamară este un organ anexă a aparatului genital feminin, reprezentând și unul dintre caracterele sexuale secundare feminine, dezvoltându-se la femeie, iar la bărbat rămânând organ rudimentar. Topografic, glanda mamară, în număr de două, este situată sub pielea regiunii toracale în dreptul coastelor 3-7. La femeie, acestea au formă emisferică ce se modifică în lactație și odată cu vârsta când își pierd elasticitatea și structura buretos elastică. Corpul mamelei este format din glanda exocrină propriu-zisă și țesut adipos. În centrul corpului mamar se află, pe fața convexă, o zonă de formă numulară, de culoare roz- brună, cu diametru de cca. 2-3 cm., care se numește are 4

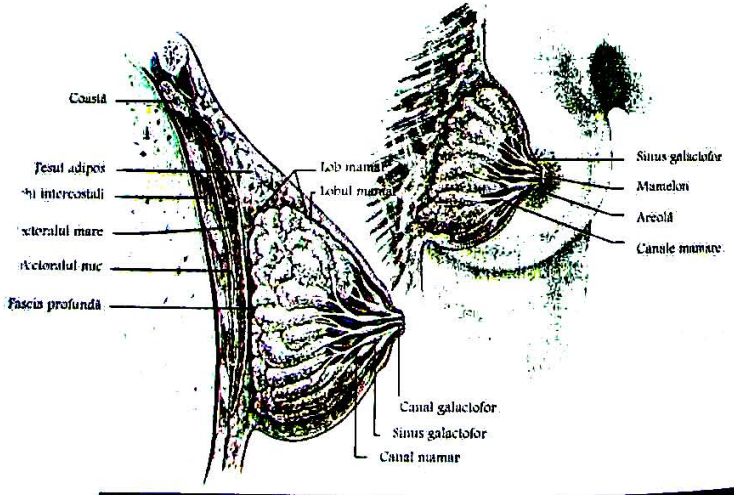

Fig. nr 138. Glanda mamară (structura)

Fig. nr 139. Regiunea pectorală la femeie

mamară. În mijlocul areolei mamare se află mamelonul care este o proeminență dată de o excrescență a pielii de formă cilindrică și este locul unde se deschid porii galactofori de eliberare a secreției lactate. Secreția lactată este discontinuă, glandele mamare secretă sub dependență hormonală laptele, pentru o perioadă variabilă, post

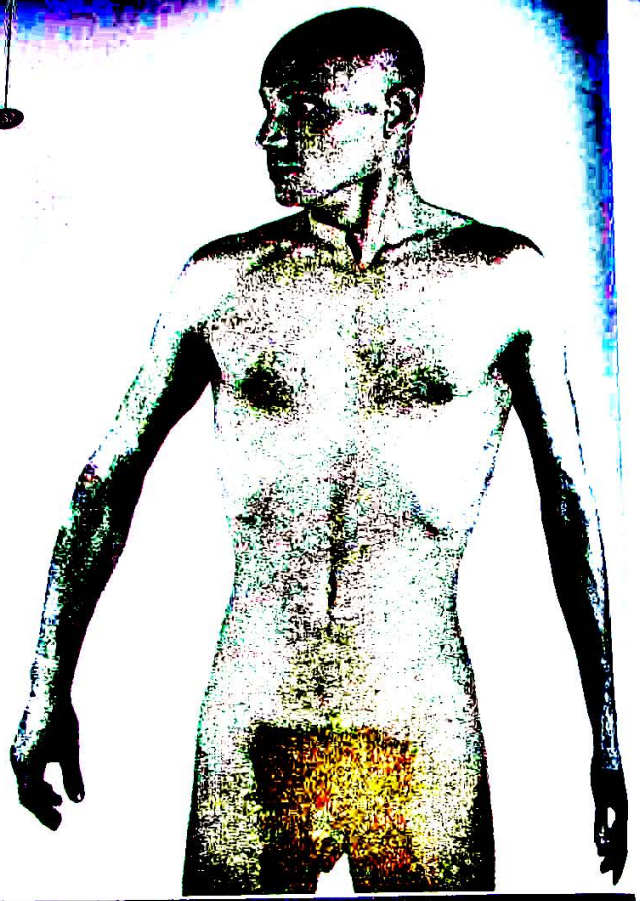

Fig. nr 141. Inspirație forțată la bărbat.

natal, perioadă numită lactație. Din punct de vedere artistic, mamelele reprezintă un caracter de sex și prin forma sa contribuie la conturul deosebit de expresiv al gingășiei feminine al regiunii pectorale, aspect exploatat de mulți maeștri ai artei și care au realizat opere de o mare valoare artistică.

Dinamica mușchilor toracelui

După acțiunea lor, mușchii toracelui se grupează astfel:

Mușchii inspiratori: diafragmul, intercostalii externi, supracostalii și marele dințat.

În inspirația forțată, la acțiunea acestora, se adaugă și sterno-cleido-mastoidianul scalenii și micul dințat posterior și superior.

Mușchii expiratori - intercostalii interni.

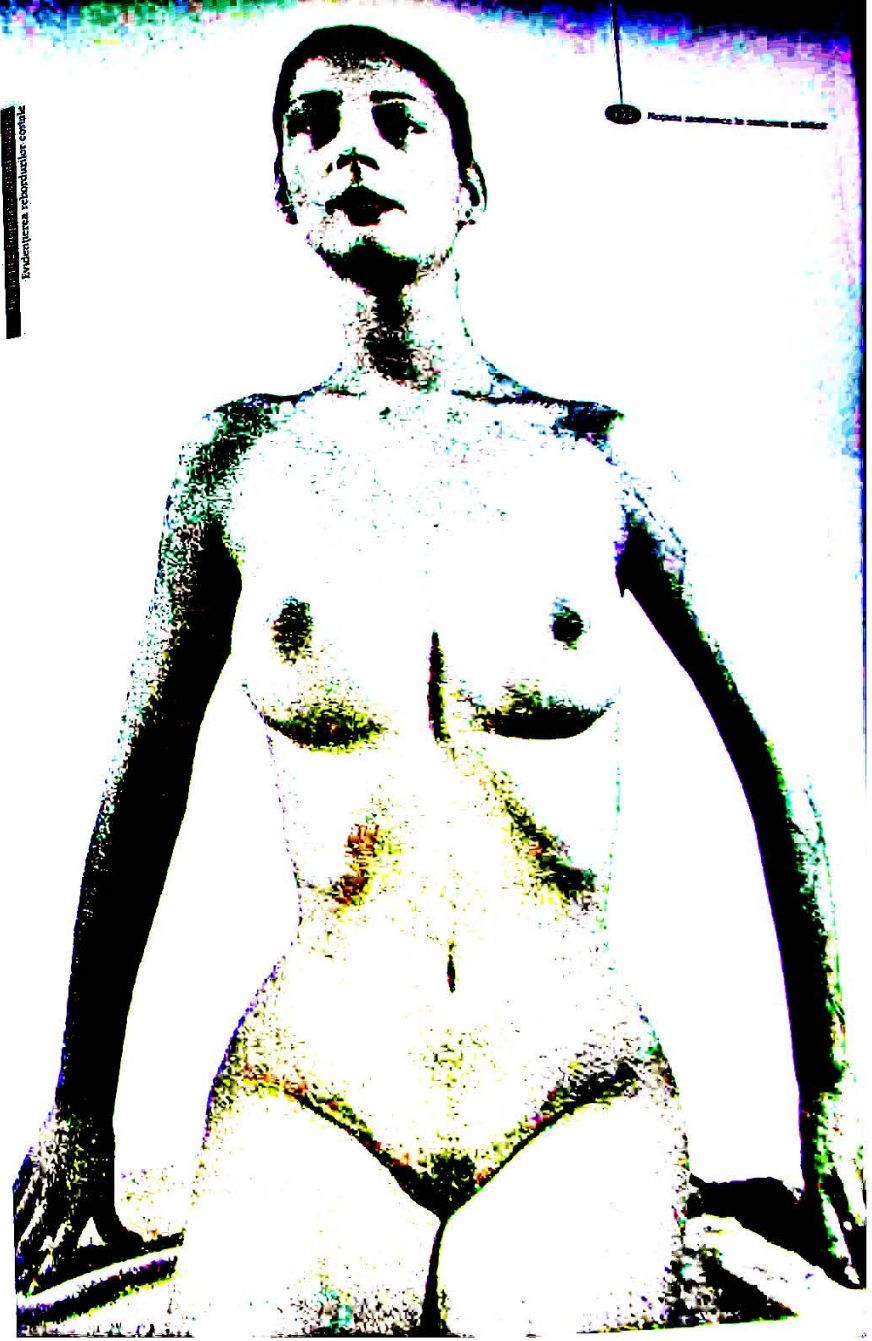



Lucrări din ciclul "Integrații" de Mircea Bacu

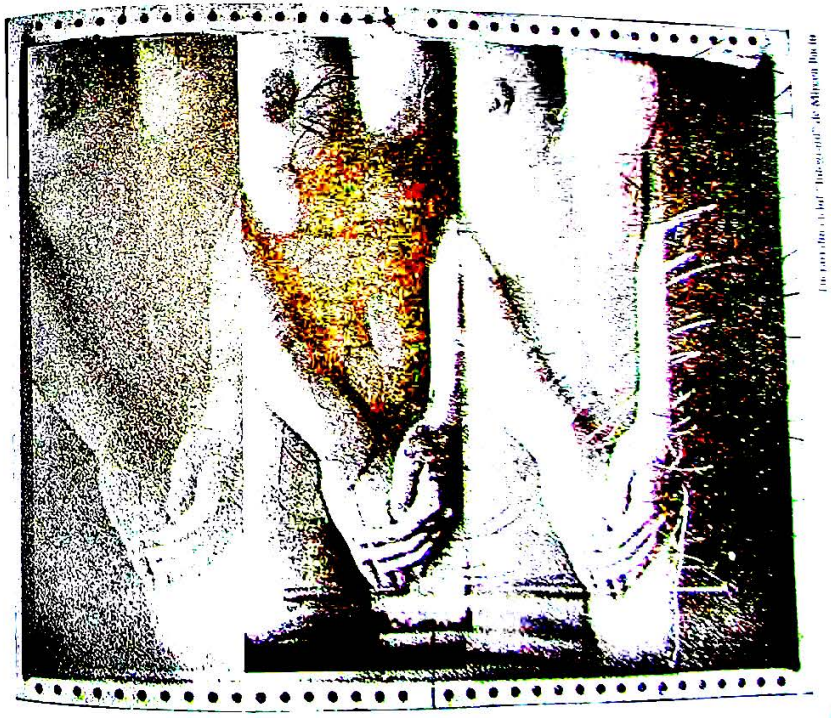

Lucrări din ciclul "Integrații" de Mircea Bacu

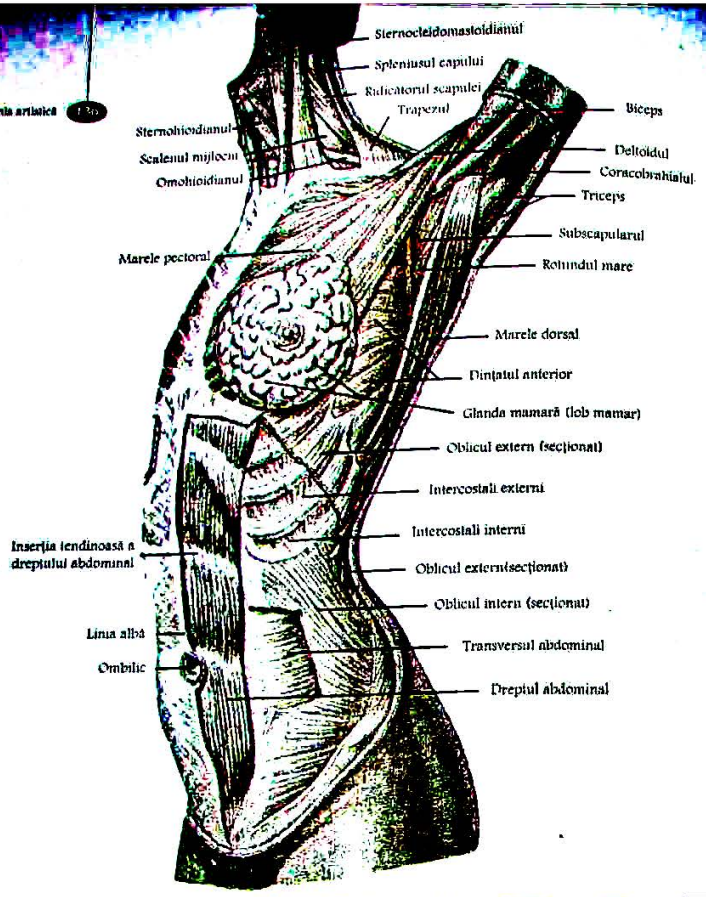

Fig. nr 143. Mușchii trunchiului la femeie (vedere laterală)

În expirația forțată mai iau parte, pe lângă intercostalii interni și dreptul abdominal, transversul abdominal,oblicii externi și interni ai abdomenului, micul dințat și iliocostalul.

- **mușchii ridicători ai umărului** - marele dințat și trapezul.
- **mușchii care duc omoplatul înainte** - mușchiul marele dințat.
- **mușchii adductori ai brațului** - marele pectoral, mușchiul marele dorsal.
- **mușchii care fac rotația brațului** - mușchiul pectoralul mare.

Fig. nr 144. Mușchiul drept abdominal

MUȘCHII ABDOMENULUI

Segmentul trunchiului, situat între diafragmă și partea inferioară a bazinului, formează cavitatea abdominală, cu principalul rol în a adăposti porțiuni ale tubului digestiv și urogenital. Partea anterioară și laterală este alcătuită din mușchi și aponevroze. Mușchii peretelui abdominal sunt mușchi pereche. La acest nivel întâlnim următorii mușchi: dreptul abdominal, piramidalul, oblicul extern, oblicul intern și transversul abdominal.

Mușchiul drept abdominal (rectus abdominis) - este un mușchi lat, alungit, dispus medial pe toată suprafața anterioară a abdomenului, de la apendicele xifoid până la pubis.

- **Originea** se află pe cartilajele coastelor V, VI, VII și pe apendicele xifoidian.
- **Inserția** se realizează pe fața inferioară și marginea superioară a simfizei pubiene. Este mai lat superior și se îngustează inferior. Prezintă 3-4 lame tendinoase dispuse transversal care se numesc inserții tendinoase și este învelit într-o puternică teacă fibroasă, teaca dreptului abdominal dată de aponevroza oblicilor (fig. 146). Pe linia mediană a trunchiului, la nivelul spațiului dintre cei doi drepți abdominali, de la nivelul apendicelui xifoid până la simfiza pubiană se formează un rafeu fibros cu aspect liniar numit linia albă. La mijlocul liniei albe se găsește o depresiune care este inelul ombilical.
- **Acțiune:** contracția bilaterală; dacă are punct fix pe pubis, coboară coastele și flectează coloana vertebrală, aplecând trunchiul înainte; dacă are punct fix pe torace, ridică bazinul înainte, participă la presa abdominală.

Prezenţa constantă în marea majoritate la femeie a stratului adipos subcutanat a regiunilor trunchiului, atenuează informaţia oferită muscular

Fig. nr. 145. Musculatura abdominală la femeie

Muşchiul piramidal al abdomenului - este un muşchi mic, triunghiular, situat în partea inferioară a peretelui anterior al abdomenului.

• **Inserţii** pe pubis şi linia albă. La om este un muşchi atrofiat.

Muşchiul oblic extern (marele oblic al abdomenului) este un muşchi lat, aspect dreptunghiular, situat sub piele dispus pe suprafaţa latero-anterioară a peretelui abdominal.

• **Originea** se află pe muchiile inferioare şi pe feţele externe ale coastelor V, XII.

• **Inserţia** se realizează printr-o aponevroză întinsă de la creasta osului iliac, la marginea anterioară a osului coxal, la pubis şi linia albă.

• **Acţiune** când ia punctul fix pe bazin în contracţie bilaterală, se flectează trunchiul, iar

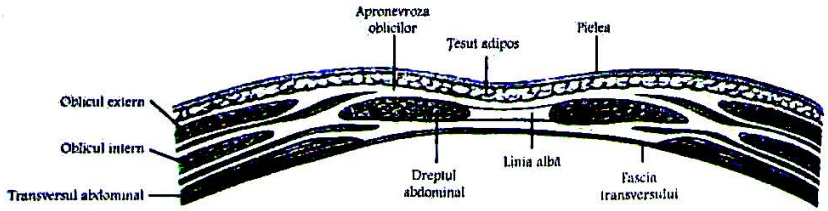

Fig. nr. 146. Musculatura abdominală, secţiune transversală

în contracţie unilaterală, se produce o rotire a trunchiului sau înclinarea laterală, intervine şi în expiraţia forţată. Atunci când punctul fix este pe torace prin contracţia muşchiului se ridică anterior abdomenul.

• **Muşchiul oblic intern** (micul oblic al abdomenului) este un muşchi lat, subţire, triunghiular sub oblicul extern.

• **Originea** muşchiului este pe ligamentul inghinal, creasta iliacă şi pe fascia lombosacrală.

• **Inserţia** se găseşte pe ultimele trei cartilaje costale, iar anterior se uneşte cu aponevroza oblicului intern din partea opusă şi se fixează pe linia albă.

• **Acţiune**. aceeaşi cu a muşchiului oblic extern.

Muşchiul transvers al abdomenului este muşchi lat, aşezat pe peretele latero-anterior al abdomenului, sub muşchiul oblic intern, fiind cel mai profund muşchi dintre oblici. Spre deosebire de ceilalţi muşchi oblici fibrele lui sunt dispuse transversal faţă de axul longitudinal al corpului.

• **Originea** muşchiului transvers este pe ligamentul inghinal, creasta iliacă, fascia lombosacrală şi pe ultimele şase cartilaje costale. Aponevroza anterioară se fixează pe linia albă.

• **Acţiune**: prin contracţie creşte presiunea intraabdominală.

MUŞCHII CENTURII SCAPULARE

Sunt muşchi perechi. Din această grupă fac parte muşchii: deltoidul, supraspinosul, subspinosul, marele şi micul rotund, subscapularul.

Muşchiul deltoid: este cel mai voluminos muşchi al centurii scapulare. Are o formă triunghiulară şi este aşezat deasupra articulaţiei scapulohumerale.

• **Originea** muşchiului este pe treimea laterală a claviculei pe marginea laterală a acromionului şi pe marginea superioară a spinei scapulare.



Fig. nr. 147. Mu...

• **Inserția** se realizează pe tuberozitatea deltoidiană a humerusului loc denumit V-ul deltoidian. După originea fibrelor sale, deltoidul poate fi împărțit în trei porțiuni: claviculară, acromială și scapulară.

• **Acțiune:** când se contractă toate porțiunile, deltoidul execută abducția orizontală a brațului, adică depărtează brațul de trunchi și-l ridică în poziție orizontală. În această acțiune, rolul principal îl joacă porțiunea acromială a deltoidului. Când se contractă porțiunea scapulară, brațul este tras înapoi și rotit în afară. Porțiunea claviculară produce în acțiune anteducția și rotația internă a brațului.

Mușchiul supraspinos: este un mușchi în formă triunghiulară, așezat în fosa supraspinoasă scapulară.

• **Originea** mușchiului este în partea medială a fosei supraspinoase scapulare iar **inserția** se realizează pe tuberculul mare al humerusului.

• **Acțiune** mușchiul ridică prin contracție brațul orizontal și în sus (abducție) și rotație interioară. El începe mișcarea ce va fi continuată de deltoid.

Mușchiul subspinos: este un mușhi lat cu aspect triunghiular, dispus în fosa subspinoasă scapulară.

• **Originea** mușchiului este pe partea medială a fosei subspinoase și pe fascia subspinoasă ce se află între acesta și mușchii rotunzi iar **inserția** este pe tuberculul mare humeral.

• **Acțiune:** rotește brațul în afară și participă la menținerea capului humeral în cavitatea glenoidă a scapulei (este un tensor al capsulei articulare).

Mușchiul rotund mic este un mușchi de formă cilindrică, dispus în fosa posterioară scapulară.

• **Originea** mușchiului este pe fața posterioară a scapulei iar **inserția** se face pe tuberculul mare al humerusului.

• **Acținea** este sinergică cu mușchiul subspinos.

Mușchiul rotund mare este un mușchi lung, gros, puțin turtit. Mușchiul este așezat inferior de mușchiul rotund mic.

• **Originea** mușchiului se află pe fața posterioară a omoplatului lângă unghiul inferior.

• **Inserția** se realizează în șanțul intertubercular al humerusului.

• **Acțiunea** acestuia este variată; când punctul fix este pe omoplat apropie brațul de trunchi (adducție) și îl rotește interior; când ia punct fix pe humerus acționează asupra omoplatului mobilizându-l înainte și în față.

Fig. nr 148. Mușchiul deltoid - aspectul anatomic pe model

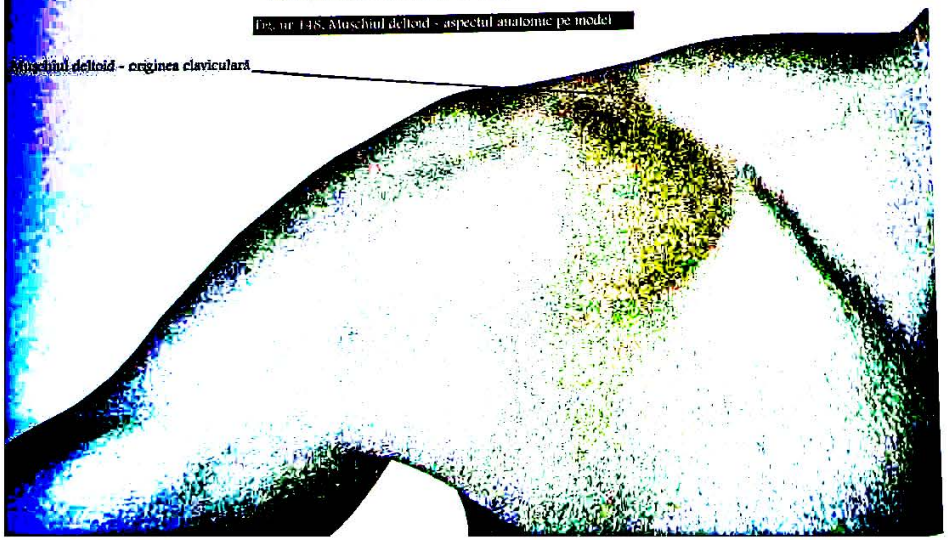



Fig. nr 149. Mușchiul deltoid - aspectul anatomic pe model (vedere posterioară)

Mușchiul subscapular este un mușchi lat de formă triunghiulară așezat pe fața anterioară a omoplatului unde-și are originea iar inserția se realizează pe tuberculul mic al humerusului. Rolul acestuia este de adducție și rotație interioară a brațului.

Dinamica mușchilor centurii scapulare

Mișcarea de abducție: m. deltoid, supraspinos. Mișcarea de rotație internă și anteducție: m. deltoid (componenta claviculară), m.supraspinos, m. rotund mare. Mișcarea de rotație în afară și retroducție: m. deltoid (componenta scapulară), m. subspinos , m. rotund mic Mișcarea de adducție și rotație internă: m. rotund mare , m. subscapular, m. marele dorsal, m. marele pectoral

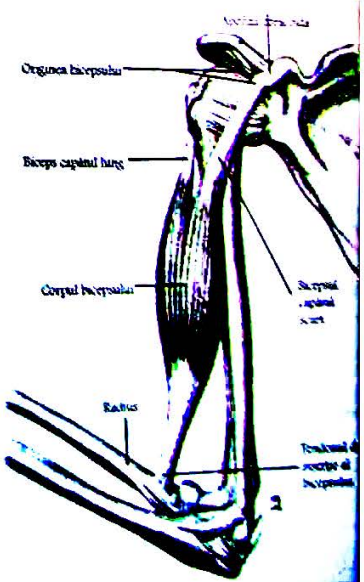

MUȘCHII BRAȚULUI

După așezare, mușchii brațului se împart în mușchi anteriori: bicepsul brahial, brahialul și coracobrahialul, iar mușchi posteriori: tricepsul brahial.

Mușchiul biceps brahial - mușchi fusiform, puternic, dispus pe partea anterioară a brațului. Se caracterizează prin faptul că la extremitatea superioară este bifurcat,

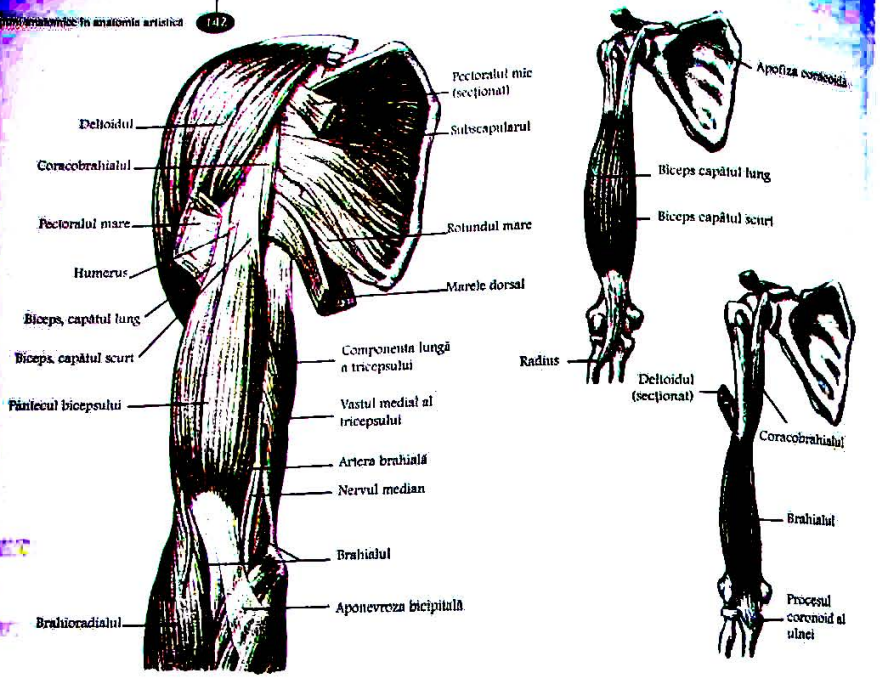

Fig. nr. 151. Mușchii umărului și mușchi anteriori ai brațului

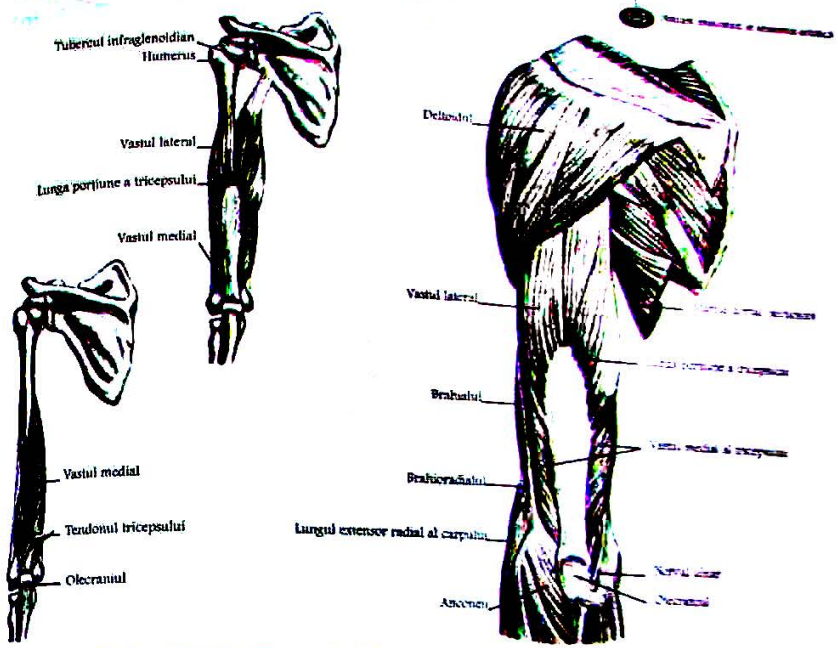

Fig. nr. 152. Mușchi [illegible] și mușchi posteriori ai [illegible]

fiecare ramură reprezentând un tendon propriu de lungimi diferite: porțiunea lungă și porțiunea scurtă a bicepsului.

• **Originea** celor două porțiuni este diferită. Porțiunea lungă al cărei tendon este lung are originea pe partea superioară a conturului cavității glenoide scapulare, în interiorul capsulei articulare. Tendonul coboară peste capul humeral și trece prin șanțul intertubercular (culisa bicipitală) unde este învelit într-o teacă sinovială. Porțiunea scurtă al cărui tendon este lat, are originea pe vârful apofizei coracoide, de unde coboară pe partea anterioară a articulației. Cele două porțiuni se alătură formând corpul bicepsului brahial sau pântecele, care se termină printr-un tendon lățit, a cărui inserție se face pe tuberozitatea bicipitală de pe fața anterioară a radiusului.

• **Acțiune.** Acțiunea principală a bicepsului este flexia antebrațului pe brat. De asemenea determină mișcarea de supinație a antebrațului și contribuie la ridicarea brațului.

Mușchiul brahial este un mușchi gros așezat pe fața anterioară a cotului și a porțiunii inferioare a humerusului, fiind cuprins între biceps și humerus.

• **Inserții.** Originea se află pe jumătatea inferioară a feței anterioare a humerusului, iar inserția lui este pe apofiza coronoidă a ulnei.

• **Acțiune** - contribuie la flexia antebrațului pe brat, fiind cel mai puternic flexor al acestuia.

Mușchiul coracobrahial -este așezat pe partea anterioară a brațului în porțiunea superioară între humerus și porțiunea scurtă a bicepsului.

• **Originea** este pe vârful apofizei coracoide, printr-un tendon comun cu porțiunea scurtă a bicepsului.

• **Inserția** se realizează pe mijlocul muchiei interne a humerusului.

• **Acțiune:** coracobrhialul duce brațul înainte în sus și medial. Acest mușchi este vizibil pe model în mișcarea de abducție a membrului superior.



Fig. nr. 153. Mușchiul [illegible]

Mușchiul triceps brahial -este un mușchi lung și voluminos, așezat pe fața posterioară a brațului. Extremitatea superioară este împărțită în trei ramuri sau capete de origine: vastul medial, vastul lateral și porțiunea lungă a tricepsului.

• **Inserții.** Cele trei ramuri au origini diferite, prin tendoane independente. Vastul medial își are originea pe fața posterioară a humerusului medial și sub șanțul intertubercular. Vastul lateral are origine pe fața posterioară a humerusului superior și lateral de șanțul intertubercular. Porțiunea lungă pornește de pe partea inferioară a conturului glenoidei scapulare. Cele trei ramuri se unesc rezultând corpul (pântecele) tricepsului brahial care prezintă un tendon comun ce se inseră pe olecranul ulnar.

• **Acțiune:** produce prin contracție extensia antebrațului pe braț fiind totodată adductor al brațului (prin lunga porțiune). Este un mușchi antagonist al flexorilor anteriori ai brațului.

Dinamica mușchilor brațului

După acțiunea lor mușchii se grupează în: **flexori ai antebrațului** - brahialul și bicepsul brahial; **extensori ai antebrațului** - tricepsul brahial și anconeul;

Fig. nr 154, Repere musculare la nivelul brațului și antebrațului

supinatori - bicepsul brahial; **abductori** - bicepsul brahial împreună cu deltoidul și supraspinosul; **adductori** - bicepsul brahial, tricepsul împreună cu marele pectoral și marele rotund; **rotatori înăuntru ai brațului** - bicepsul brahial împreună cu marele pectoral, deltoidul, supraspinosul, marele rotund, subscapularul.

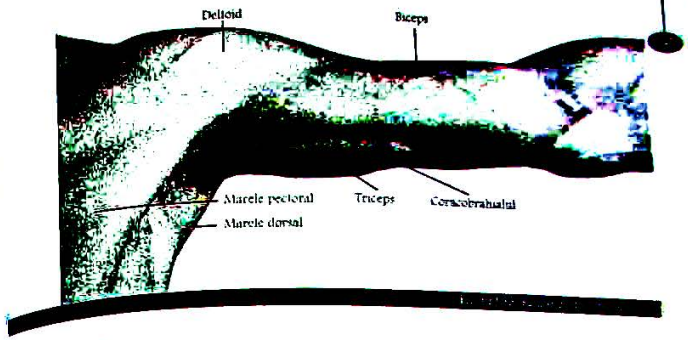

Axila

Reprezintă o zonă anatomică, vizibilă în mișcarea de abducție a brațului și cunoscută sub numele de subsuoară. Din punct de vedere plastic apare ca o scobitură în dreptul articulației umărului, limitată de partea medială a brațului și de peretele lateral al toracelui.

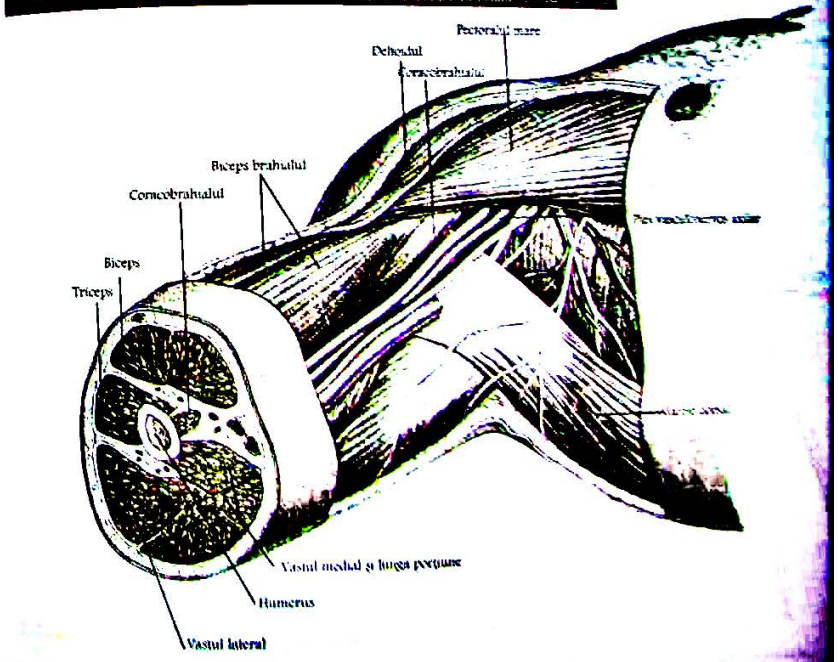

MUȘCHII ANTEBRAȚULUI

Sunt dispuși pe trei regiuni: anterioară, laterală și posterioară.

Regiunea anterioară cuprinde opt mușchi pe patru planuri aceștia fiind:

planul 1- patru mușchi: mușchiul rotund pronator, mușchiul flexor radial al carpului, mușchiul palmar lung, mușchiul flexor ulnar al carpului

planul 2- un singur mușchi: mușchiul flexor superficial al degetelor

panul 3 - doi mușchi: mușchiul flexor profund al degetelor, mușchiul flexor lung al policelui

planul 4- un singur mușchi: mușchiul pătratul pronator

Fig. nr. 137. Musculatura antebrațului - straturile profunde

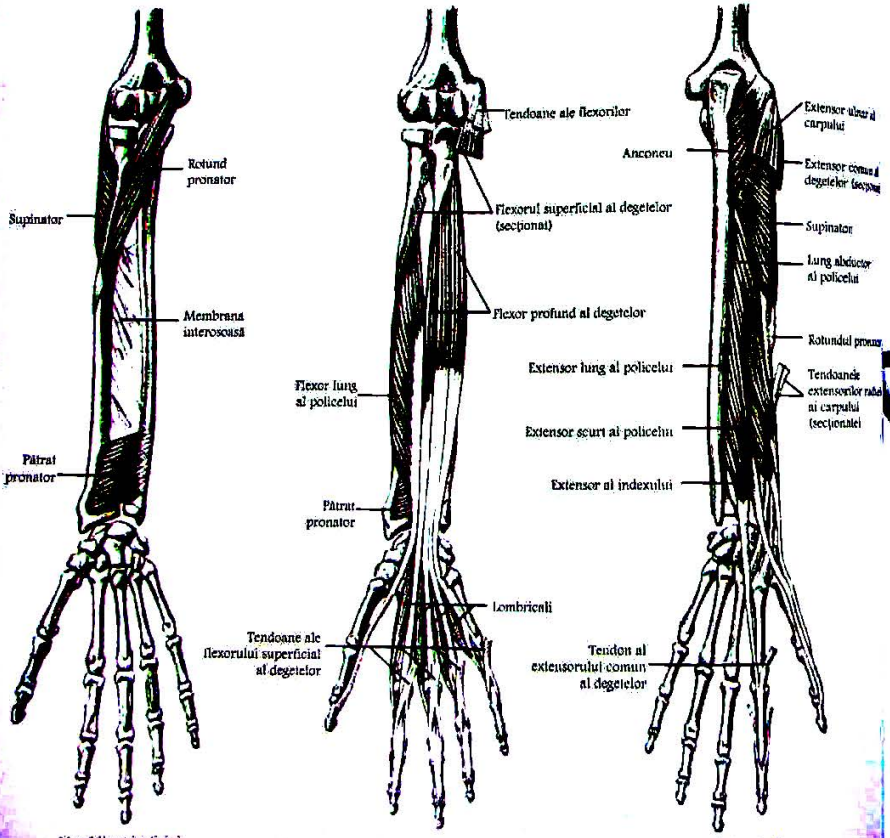

Mușchii supinației și pronației

Planul III

Mușchii regiunii posterioare ai antebrațului, stratul profund

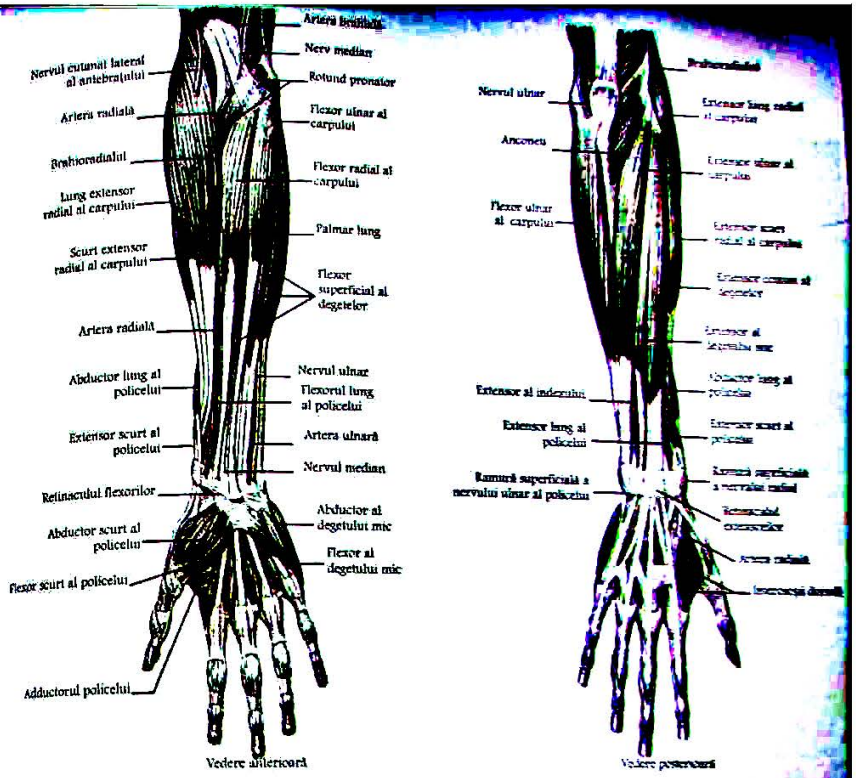

Fig. nr. 138. Musculatura antebrațului - straturile superficiale

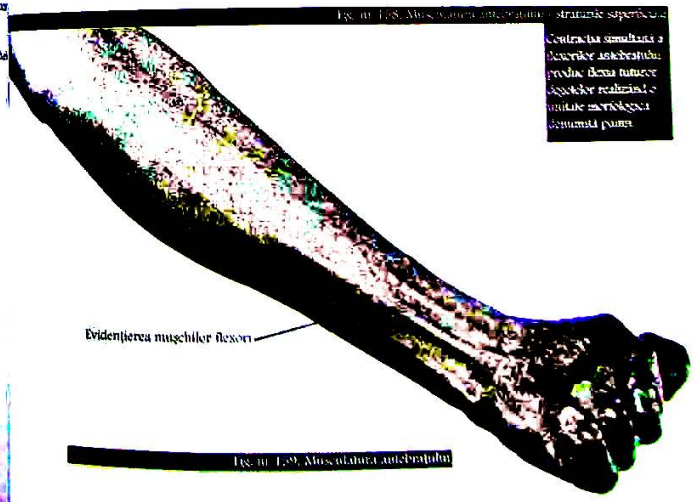

Contracția simultană a flexorilor antebrațului produc flexia tuturor degetelor realizând o unitate morfologică denumită pumn

Fig. nr. 139. Musculatura antebrațului

MUȘCHII ANTEBRAȚULUI

Sunt dispuși pe trei regiuni: anterioară, laterală și posterioară.

Regiunea anterioară cuprinde opt mușchi pe patru planuri aceștia fiind:

planul1- patru mușchi: mușchiul rotund pronator, mușchiul flexor radial al carpului, mușchiul palmar lung, mușchiul flexor ulnar al carpului

planul 2- un singur mușchi: mușchiul flexor superficial al degetelor

panul 3 - doi mușchi: mușchiul flexor profund al degetelor, mușchiul flexor lung al policelui

planul 4- un singur mușchi: mușchiul pătratul pronator

Fig. nr. 137. Musculatura antebrațului - straturile profunde

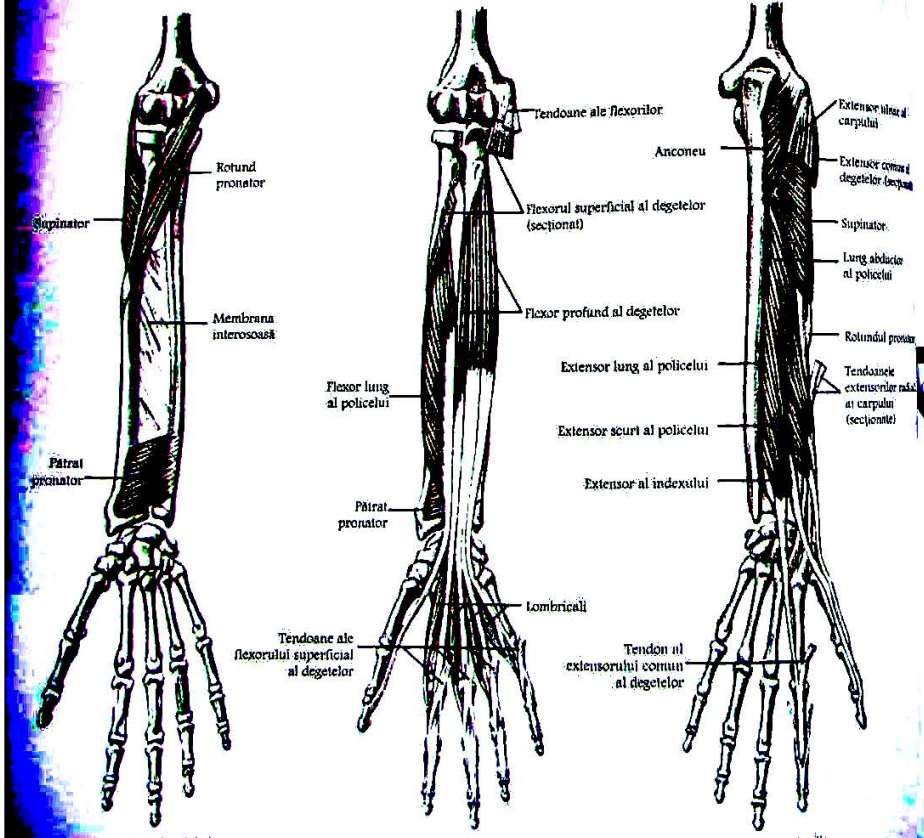

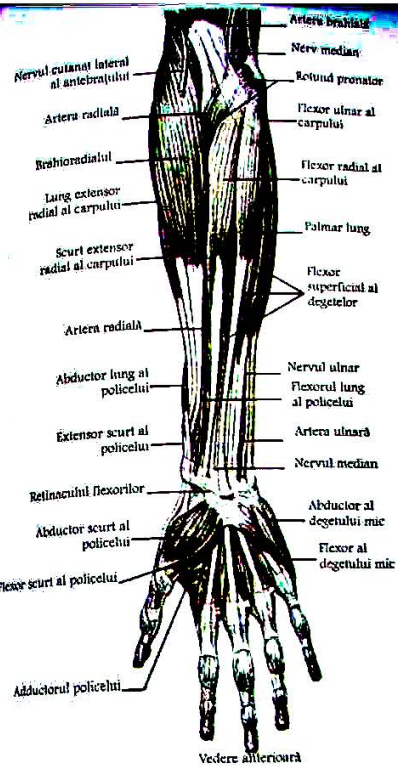

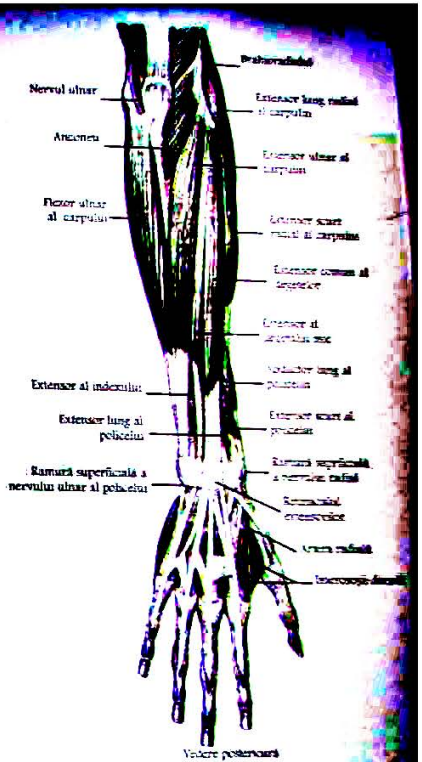

Fig. nr. 138. Musculatura antebrațului - straturile superficiale

Contracția simultană a flexorilor antebrațului produce flexia tuturor degetelor realizând o imagine morfologică denumită pumn.



Fig. nr. 139. Musculatura antebrațului



Fig. nr 160, Reliefurile musculare ale membrului superior proiectate sub cuţit

Mușchii regiunii posterioare sunt reprezentați de opt mușchi dispuși pe două planuri după cum urmează:

planul 1: mușchiul extensor al degetetelor 2-5, mușchiul extensor al degetului mic, mușchiul extensor ulnar al carpului, mușchiul anconeu

planul 2 : mușchiul abductor lung al policelui, mușchiul extensor scurt al policelui, mușchiul extensor lung al policelui, mușchiul extensor al indexului

Mușchii regiunii laterale prezintă patru mușchi dispuși pe două planuri, mușchii planului superficial : mușchiul brahioradial, mușchiul lung extensor radial al carpului, mușchiul scurt extensor radial al carpului și planul profund cu un singur mușchi, mușchiul supinator.

Toți mușchii antebrațului astfel clasificați mai pot fi analizați ca superficiali și profunzi.

Mușchii straturilor profunde au originea pe radius, ulnă și membrana interosoasă.

Mușchii superficiali (stratul 1) ce dau profilarea de suprafață a antebrațului, au origine înaltă, humerală astfel: epicondilul medial pentru mușchii anteriori, epicondilul lateral pentru mușchii posteriori, marginea laterală diafizară și epicondilul lateral pentru mușchii laterali. Cu excepția mușchilor pronatori și supinatori ce acționează asupra oaselor antebrațului ansamblul muscular antebrahial va pătrunde în mână oprindu-se la nivelul carpului realizând flexia, extensia, înclinațiile radiale ori ulnare ale mâinii și la nivelul degetelor producând flexia și extensia acestora, în mod secundar contribuind și la mobilizarea segmentului.

MUȘCHII MÂINII

Sunt grupați în trei grupe distincte și anume: mușchii policelui (eminența tenară), mușchii degetului mic (eminența hipotenară) și mușchii regiunii palmare mijlocii. Totalitatea mușchilor mâinii se regăsesc exclusiv palmar deci fața dorsală este liberă de mușchi.

Mușchii policelui dau naștere la o masă voluminoasă numită eminența tenară, formată din patru mușchi: scurt abductor al policelui, scurt flexor al policelui, adductor al policelui, opozant al policelui. Originea acestora în ansamblu se întinde de la metacarpianul III și regiunea carpiană palmară (retinaculul flexorilor și oasele carpiene) iar inserția pe matacarpianul I și falangele policelui. Acțiunea acestor mușchi este inscrisă în denumirea acestora.

Mușchii degetului mic formează o masă musculară mai puțin voluminoasă ca precedenta, numită eminența hipotenară și este compusă din următorii mușchi: palmar scurt, abductor al degetului mic, flexor scurt al degetului mic, opozant al degetului mic. Mușchiul palmar scurt este un mușchi pielos având originea pe aponevroza palmară și inserția pe pielea palmară din vecinătatea metacarpianului V. Ceilalți au originea pe retinaculul flexorilor si oasele carpiene regionale și inserția pe falanga proximală și marginea mădială a metacarpianului V.

Mușchii regiunii palmare mijlocii sunt grupați în două planuri musculare, un plan profund alcătuit din șapte mușchi interosoși, și un plan superficial reprezentat de patru mușchi lombricali. Originea acestor mușchi este metacarpiană iar inserția pe falanga proximală a degetelor II-V pe tendonul extensorului, determinând astfel flexia falangei proximale și extensia celorlalte.De asemenea acești mușchi produc mișcări de abducție și adducție a degetelor față de axul longitudinal palmar.Mușchii regiunii palmare mijlocii sunt acoperiți de aponevroza palmară, structură finală a mușchiului palmar lung care este un mușchi pielos.

La nivelul gâtului mâinii pe fața posterioară se remarcă reliefurile tendoanelor mușchilor abductor lung și extensor scurt al policelui (lateral) și extensor lung al policelui (medial). Aceste tendoane în extensie cu abducție a policelui delimitează o depresiune cunoscută în anatomie sub numele de "tabachera anatomică" (fig. 163).

Fig. nr 161, Musculatura mâinii

Fig. nr 162, Individualizarea falangelor distale şi prezenţa amprentelor digitale

Amprentele digitale şi palmare sunt date de desenul crestelor papilare ale pielii din regiunea mâinii. Această particularitate anatomică se foloseşte în medicina judiciară pentru identificarea individuală şi pentru cercetarea filiaţiunii.

Fig. nr 163, Formaţiuni anatomice de suprafaţă ale mâinii

Expresivitatea mișcării mâinilor în desenele lui Dürer

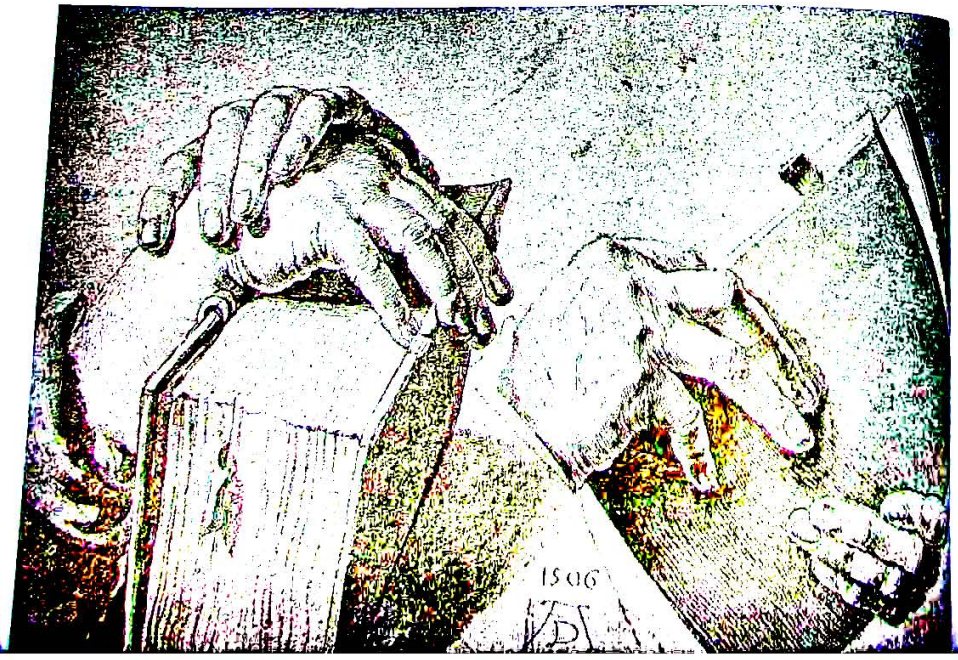

Desen de Radu Solovăstru

ANATOMIA MEMBRULUI INFERIOR

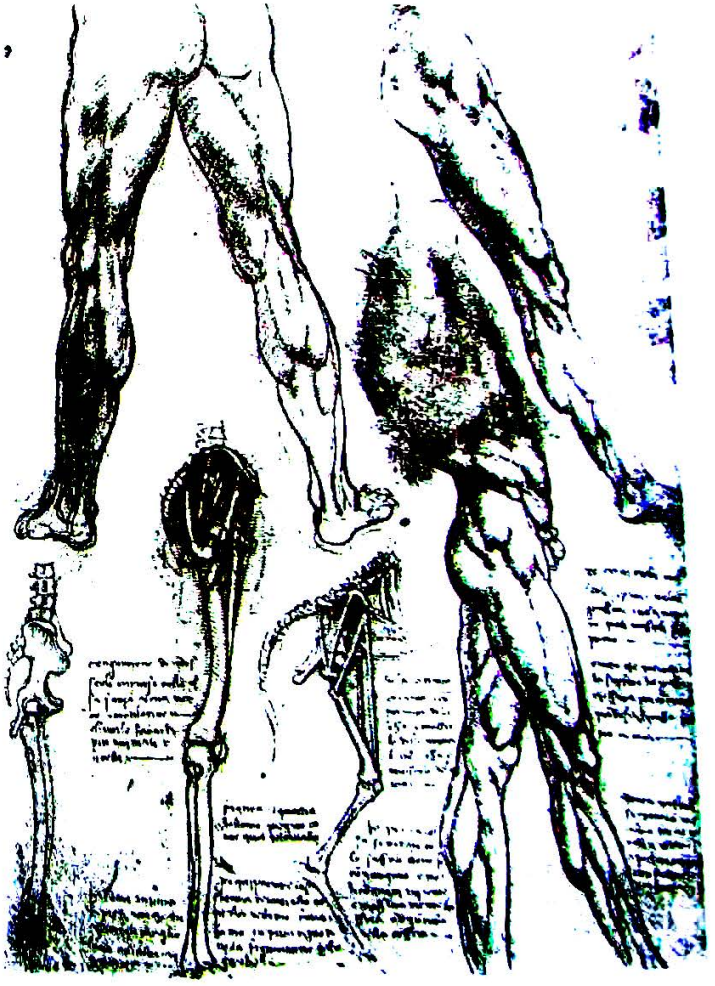

SCHELETUL MEMBRULUI INFERIOR

Scheletul membrului inferior este alcătuit din oasele centurii pelvine și oasele extremității libere ale membrului inferior.

Centura pelvină

Este formată din două oase coxale și are principalul rol de a lega oasele membrelor inferioare de scheletul trunchiului. Oasele coxale se unesc anterior printr-o sincondroză - simfiza pubiană, iar posterior cu osul sacrum și coccis, dând naștere bazinului osos. Spre deosebire de centura scapulară, unde componenta funcțională este asigurată de legăturile musculare cu trunchiul, la nivelul centurii pelvine se remarcă legăturile articulare particulare, având drept consecință mișcări mai puțin ample la acest nivel. Centura pelvină, însă, asigură poziția bipedă a omului, dându-i corpului stabilitate, sprijin și preluarea greutății corporale până la acest nivel anatomic.

Osul coxal

Osul coxal intră în alcătuirea centurii pelvine, fiind un os pereche de formă neregulată, asemănător unei elice.

Până la pubertate acest os este format din trei oase primitive: ilion, ischion și pubis, articulate între ele prin cartilaje care la vârsta adultă se osifică dînd naștere unui singur os.

Din punct de vedere anatomic, osul coxal este un os lat cărula i se descriu: două fețe, una medială și una laterală, patru margini - anterioară, posterioară, superioară, inferioară și patru unghiuri.

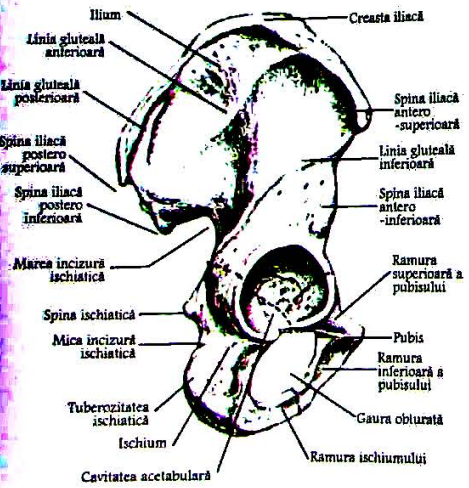

Fig. nr 164. Osul coxal - vedere laterală

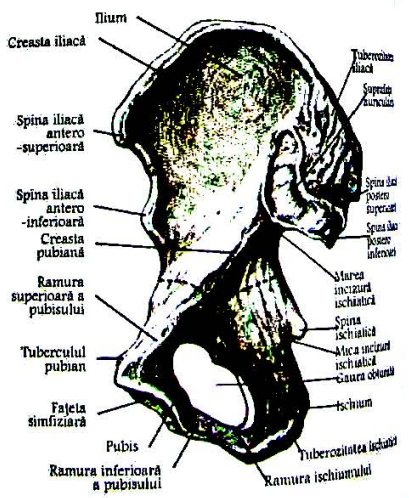

Fig. nr 165. Osul coxal - vedere medială

Fața medială dă suprafețe de articulare, reprezentate de **fosa iliacă** - o concavitate internă dispusă la nivelul ilionului, **linia arcuată** și **fațeta auriculară** care prezintă o suprafață articulară similară osului sacrum de forma pavilionului urechii, zonă unde cele două oase se articulează între ele.

Fața laterală prezintă fosa iliacă externă, corespunzătoare aripii osului iliac, de formă triunghiulară numită și fața gluteală, străbătută de trei linii semicirculare - linia posterioară, inferioară și anterioară, pe care se inseră mușchii gluteici sau fesieri.

La nivelul acestei fețe externe, sub fața gluteală, este dispusă o cavitate articulară numită cavitatea acetabulară (acetabulum) sau cavitatea cotiloidă. Această cavitate articulară este delimitată de o creastă numită **sprânceana (creasta) acetabulară.** În fundul cavității acetabulare se află o scobitură denumită fosa acetabulară. La nivelul cavității acetabulare pătrunde capul femural, dând naștere articulației coxofemurale. Sub această cavitate acetabulară se găsește un orificiu denumit gaura "obturatoare" și care este delimitată de oasele ischion și pubis.

Marginea anterioară prezintă trei formațiuni osoase cu plus de substanță: spina iliacă anterosuperioară - un reper anatomo-plastic important, spina iliacă anteroinferioară și tuberculul pubic.

Marginea posterioară prezintă două proeminențe osoase, numite spina iliacă posterosuperioară și spina iliacă posteroinferioară, marea incizură ischiatică, spina ischiatică dispusă sub marea incizură ischiatică, mica incizură ischiatică, situată sub spina ischiatică, tuberozitatea ischiatică, situată în zona inferioară a marginii posterioare.

Marginea superioară se mai numește și **creasta iliacă** și are rol în inserția mușchilor abdominali.

Marginea inferioară reprezintă suprafața articulară **simfiza pubiană** prin care cele două oase coxale se unesc și este formată de ramurile ischionului și pubisului.

Unghiurile coxalului - în număr de patru, sunt dispuse la locul de întâlnire a celor patru margini prezentate:

- **spina iliacă anterosuperioară** - unghiul anterosuperior
- **tuberculul pubic** - unghiul anteroinferior
- **spina iliacă posterosuperioară** - unghiul posterosuperior
- **tuberozitatea ischiatică** - unghiul posteroinferior.

Bazinul osos sau pelvisul

Bazinul osos ia naștere din articularea cel or două oase coxale cu osul sacrum și coccis. După cum s-a mai arătat, bazinul este parte componentă a scheletului trunchiului, formând partea inferioară a acestuia . Din punct de vedere fiziologic, bazinul este împărțit în două etaje: etajul superior sau marele bazin și etajul inferior sau micul bazin, separate din punct de vedere anatomic între ele prin linia terminală, la formarea căreia ia parte și linia arcuată a celor două coxale.

În compunerea bazinului mare intră oasele iliace prin fosele iliace interne, respectiv la alcătuirea micului bazin intră simfiza pubiană dispusă anterior, osul sacrum - așezat

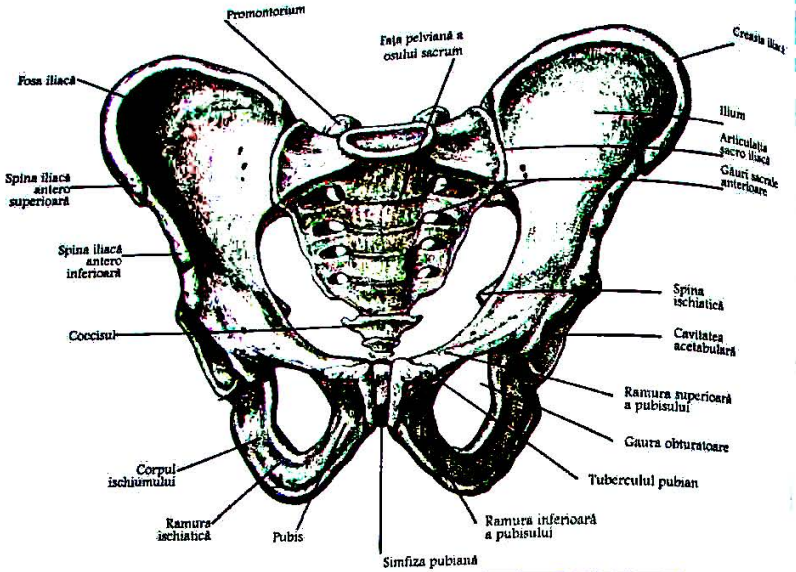

Fig. nr. 166, Bazinul osos

posterior, gaura obturatoare - dispusă lateral. Gaura obturatoare prezintă o membrană obturatoare. Din punct de vedere topografic, bazinul mare aparține cavității abdominale, unde se găsesc porțiuni ale aparatului digestiv.

Bazinul mic se mai numește și bazinul obstetrical sau cavitatea pelvină propriu-zisă cu rolul de a adăposti aparatul uro-genital. La femeie, la acest nivel, se află uterul cu rol în reproducere și care asigură protecția și dezvoltarea sarcinii. În interiorul bazinului se formează și conductul pelvin cu rolul de a favoriza la femeie, la naștere, expulzarea fătului din interiorul mamei în exterior.

Datorită acestui rol fiziologic, diferit de la femeie la bărbat, se observă în ansamblu deosebiri pronunțate dintre bazinul feminin și cel masculin. Bazinul femeii este mult mai larg și mai scund comparativ cu al bărbatului. Lărgimea diferită a diametrelor bazinului la cele două sexe se evidențiază prin studiul comparativ al diametrelor bazinului. Prin studiul acestor diametre, dar și a diametrelor între articulațiile umerilor, se obțin relații diferite între bărbat și femeie (prin compararea diametrului bazinului cu diametrul biacromial) Astfel, diametrul umerilor la bărbat este mai mare decât al bazinului, iar la femeie diametrul bazinului îl depășește pe cel al umerilor, fiind mai mare. Datorită acestor caracteristici anatomice, în artă s-au reușit efecte plastice deosebite date de forma generală a bazinului, apreciate prin diametrele

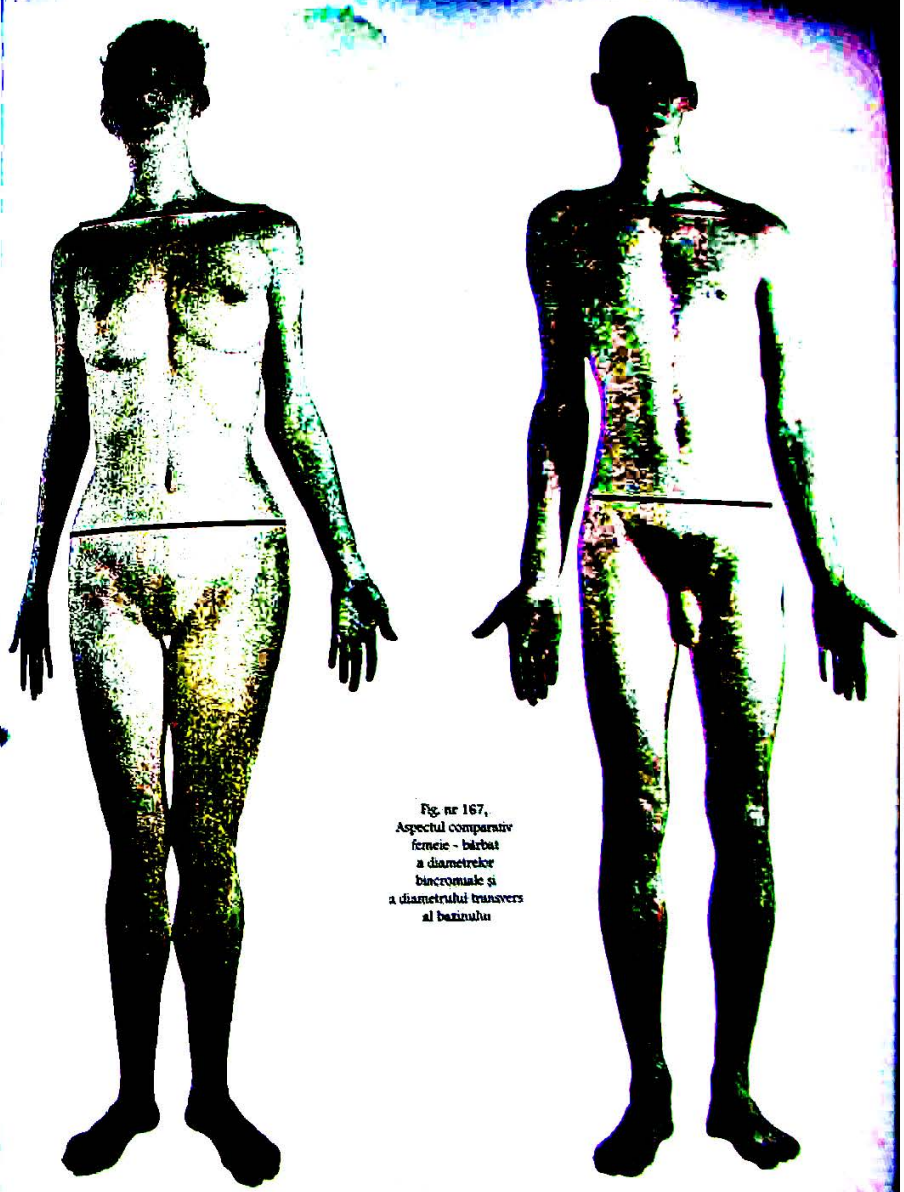

Fig. nr 167,
Aspectul comparativ
femeie - bărbat
a diametrelor
biacromiale și
a diametrului transvers
al bazinului

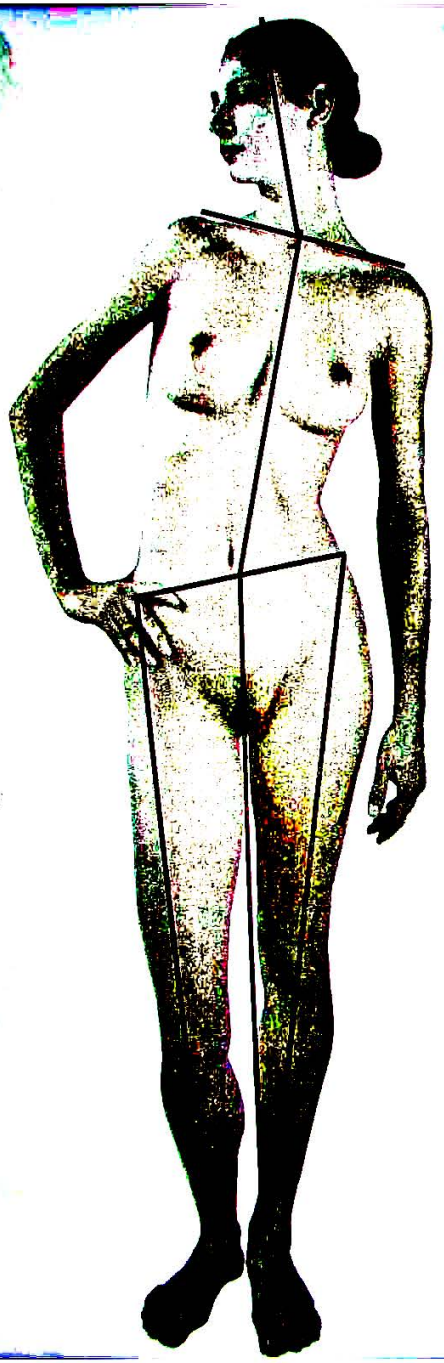

Fig. nr 168, Aspectul axului vertical și al diametrelor tranversale în contrapost

diferite specifice fiecărui sex.

Scheletul extremității libere

Scheletul extremității libere a membrului inferior este alcătuit din scheletul coapsei, având ca bază osoasă femurul, scheletul gambei alcătuit din tibie și fibulă (peroneu) și scheletul piciorului, format din oasele tarsiene, metatarsiene și falange.

Scheletul coapsei

Femurul

Reprezintă baza osoasă a regiunii coapsei. Femurul este un os lung, fiind considerat cel mai lung os din tot scheletul. Prezintă spre studiu anatomic un corp și două epifize.

Epifiza superioară – este alcătuită din: capul femural, gât și trohantere.

Capul femurului are o formă sferică cu o orientare spațială în sus și medial, contribuie la formarea articulației coxofemurale prin pătrunderea lui la nivelul cavității

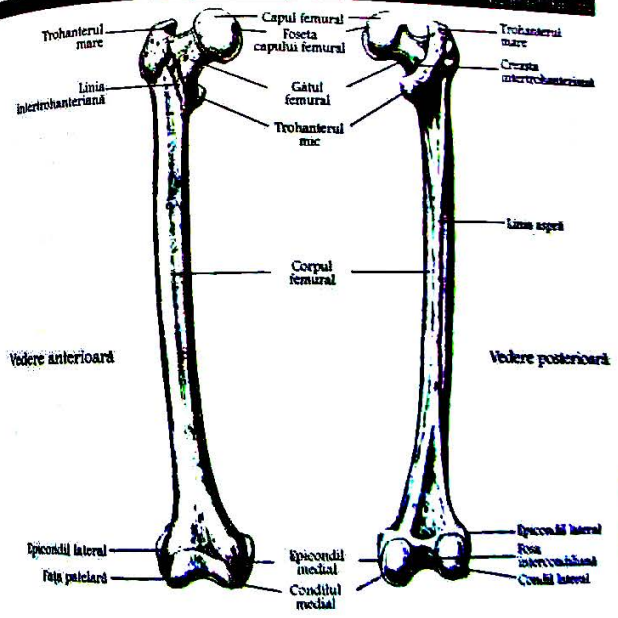

acetabulare.

Gâtul femural are o formă cilindrică, cu o orientare medială de jos în sus.

Trohanterele sunt două proeminențe osoase dispuse la locul de unire a corpului femural cu gâtul femurului. Trohanterul mare are o formă patrulateră, dispus la marginea externă și superioară a gâtului femural cu rol în inserții musculare și totodată

reprezintă un reper osos important în anatomia artistică. La nivelul părții dorsale a limitei dintre gât și corp se găsește o proeminență osoasă mai mică, numită trohanterul mic. Între cele două trohantere se află creasta intertrohanteriană, toți cu rol în inserții musculare.

Corpul femural - are o formă de prismă triunghiulară având o curbură cu o concavitate orientată posterior, are trei fețe convexe și netede și trei margini. Dintre cele trei margini, marginea posterioară este mai caracteristică deoarece prezintă o suprafață de inserție pentru mușchii coapsei care se numește linia aspră.

Linia aspră este dispusă în partea mijlocie a femurului și se prezintă ca o creastă mai groasă și rugoasă. Înspre epifiza superioară, linia aspră se trifurcă, iar spre epifiza inferioară se bifurcă.

Epifiza inferioară - este formată din două suprafețe articulare voluminoase denumite condilii femurali; astfel, întâlnim un condil median și un condil lateral. La nivelul feței anterioare a femurului condilii se unesc dând naștere la o suprafață articulară în formă de scripete, numită trohleea femurală.

Trochleea femurală, pe fața anterioară, se articulează cu rotula, iar pe fața posterioară condilii femurali sunt despărțiți printr-o scobitură, numită fosa intercondiliană. Suprafața condililor este netedă și se articulează cu oasele gambei: tibia și fibula. Fiecare condil prezintă câte o proeminență laterală numită epicondil, unul situat lateral - epicondilul lateral și unul situat median denumit epicondilul median.

Scheletul gambei

Tibia face parte din scheletul gambei și este un os lung (pe secțiune corpul prezintă o formă triunghiular-prismatică) dispus în zona medială a gambei, fiind cel mai voluminos os al acestei regiuni. La fel ca și orice os lung prezintă spre studiu anatomic un corp și două epifize.

Epifiza superioară este cea mai voluminoasă, lărgită, asemănătoare cu un capitel de coloană dorică, este alcătuită din două tuberozități numite **condili.** După dispoziția lor, condilii sunt: condilul medial și condilul lateral. Condilii tibiali, la nivelul fețelor superioare prezintă **cavitățile glenoide tibiale** sau platourile tibiale care sunt suprafețe articulare pentru condilii femurali. Pe partea externă a condilului lateral se găsește o suprafață articulară plată pentru capul fibulei. Între platourile tibiale se află **eminența intercondiliană,** cu câte o depresiune înaintea și înapoia ei, dând naștere la **aria intercondiliană anterioară și posterioară**. Pe fața anterioară a epifizei superioare există o proeminență osoasă numită **tuberozitatea anterioară** pe care se inseră ligamentul patelar.

Corpul tibiei - Datorită formei de prismă triunghiulară corpul tibiei are trei fețe și trei margini. Important pentru anatomia artistică este de constatat faptul că fața laterală a tibiei este acoperită de mușchii anteriori ai gambei, iar fața medială este dispusă subcutanat, fiind vizibilă și neacoperită de mușchi. Pe fața posterioară, în treimea superioară, se află o linie oblică, numită **linia oblică a tibiei** sau linia solearului deoarece la acest nivel se inseră mușchiul solear și mușchiul tibial posterior.

Marginile corpului tibial sunt marginea anterioară, laterală și posterioară. Din punct de vedere vizual, cea mai importantă este marginea anterioară deoarece reprezintă un reper anatomic, fiind acoperită doar cu piele aproape pe tot traiectul ei.

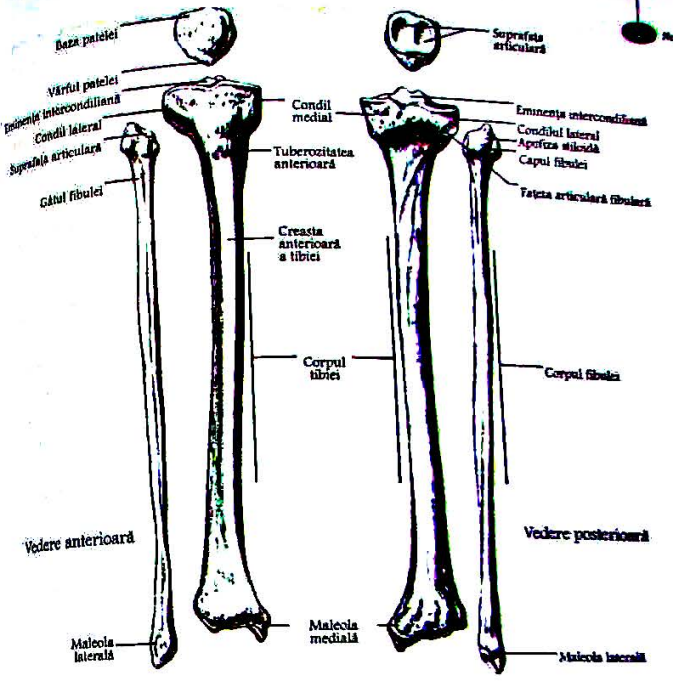

Marginea laterală, fiind orientată spre fibulă, servește la inserția membranei interosoase, care leagă tibia de fibulă, iar marginea posterioară constituie bază de inserție pentru mușchi.

Epifiza inferioară - ca volum, este mai mică decât cea superioară. La acest nivel se găsește o față articulară pentru trochleea osului astragal, os care face parte din regiunea tarsiană a piciorului. În partea mediană, extremitatea inferioară a tibiei se continuă cu maleola tibiei, iar lateral, prezintă o depresiune pentru articularea cu osul fibula.

Fibula (peroneul) este cel de-al doilea os al regiunii gambei, mai puțin voluminos decât tibia, de tip lung, este subțire, dispus pe partea laterală a gambei și i se descrie un corp și două epifize.

Epifiza superioară are o formă conică denumită **capul fibulei**. La nivelul feței superioare, fibula are o suprafață articulară pentru condilul extern al tibiei, iar lateral de suprafața de articulare este dispusă o apofiză de formă piramidală, numită apofiza stiloidă.

Corpul - are o formă prismatică triunghiulară, cu trei fețe, despărțite între ele prin trei margini corespunzătoare fibulei. Pe fața anterioară se găsește o creastă medială pe care se inseră membrana interosoasă a gambei.

Epifiza inferioară - se termină cu maleola laterală care apare mai ovală, turtită lateral și este dispusă într-un plan mai jos decât maleola medială. La nivelul feței interne, prezintă suprafețe destinate articulării cu tibia și astragalul.

Rotula (patela) - la nivelul articulației genunchiului, formată din extremitățile oaselor coapsei și gambei pe fața anterioară, se găsește un os scurt, turtit anteroposterior, de formă triunghiulară, căruia i se descriu o bază și un vârf. Prezintă la nivelul feței posterioare, suprafețe de articulare, prin care se articulează cu condilii femurali.

Fața anterioară este convexă și este dispusă subcutanat, ceea ce-i permite delimitarea vizuală a conturului.

Rotula este considerată un os sesamoid întrucât este cuprinsă în tendonul mușchiului cvadricepsul femural. Prin dispoziția sa, definește forma plastică a articulației genunchiului.

Se consideră osul sesamoid un os dezvoltat în interiorul unui tendon supus unei presiuni puternice. Denumirea de sesamoid este din greacă "sesamon" care înseamnă susan. Acest termen este utilizat în anatomie pentru denumirea formațiunilor asemănătoare cu o sămânță de susan.

Scheletul piciorului

Oasele extremităților libere ale membrului inferior se termină cu scheletul piciorului care se compune din trei segmente: tarsul, metatarsul și falangele. Oasele piciorului alcătuiesc un sistem unitar cu rol deosebit în statică și locomoție și care în anatomie se mai numește și planta.

Tarsul este alcătuit din șapte oase de tip scurt, numite oase tarsiene. Oasele tarsiene susțin, prin dispoziția lor, greutatea corporală și apar ca niște oase mai voluminoase decât oasele carpiene. Oasele tarsiene sunt dispuse pe două rânduri:

- **Rândul proximal** sau rândul I este alcătuit din două oase suprapuse - astragalul sau talusul și calcaneul. Astragalul este așezat sub epifizele inferioare ale tibiei și fibulei și desupra calcaneului, prezentând suprafețe de articulare pentru aceste oase și pentru osul navicular (scafoid) din rândul al doilea.

Suprafața de articulare cu tibia se numește **trochleea astragalului.** Calcaneul este cel mai voluminos os tarsian, are o formă cuboidă și este dispus sub astragal. Superior, prezintă o fațetă articulară pentru astragal, pe fața anterioară are fațetă de articulare cu osul tarsian cuboid iar pe fața posterioară se găsește dispus **tuberculul calcaneului** , la nivelul căruia se inseră tendonul lui Achile.

- **Rândul distal** sau rândul II este alcătuit din osul cuboid lateral, iar medial se află osul navicular sau scafoid. Înaintea navicularului se găsesc dispuse trei oase cuneiforme.

Metatarsul este format din cinci oase de tip lung, așezate în segmentul mijlociu al piciorului. Unui os metatarsian i se descriu o bază, un corp și un cap. Prin bază se articulează cu osul tarsian corespunzător, iar prin cap cu falanga corespunzătoare.

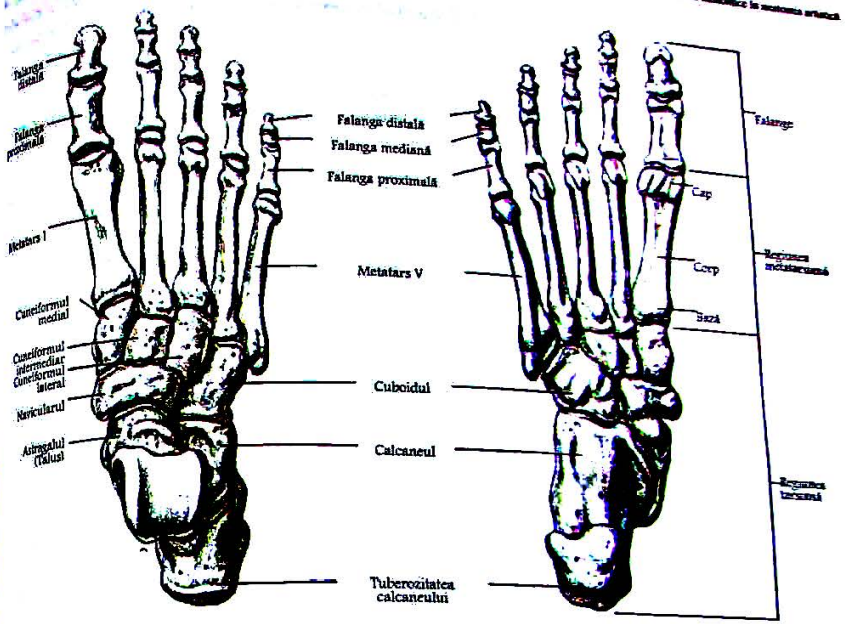

Vedere superioară

Vedere inferioară

Pentru identificare, oasele metatarsiene se numerotează de la I la V, metatarsul I este mai scurt, însă mai gros. Metatarsul V - se deosebește pentru că prezintă pe marginea laterală și la baza lui tuberozitatea laterală a metatarsului V.

Luate în totalitatea lor, oasele tarsiene și metatarsiene dau naștere la **bolta plantară**, care prezintă o față convexă și se numește fața dorsală și o față plantară care este concavă, prin această formă anatomică planta participă la susținerea greutății corporale atât în poziție statică, cât și în mișcare.

Falangele alcătuiesc scheletul degetelor. Asemănător cu degetul mâinii, fiecare deget al piciorului are trei falange - proximală, medie și distală - cu excepția degetului mare sau halucele, deget care prezintă două falange, cea proximală și cea distală. La fiecare falangă distingem o bază dispusă cranial, un corp și un cap dispus distal. Falangele piciorului sunt mai puțin dezvoltate decât falangele degetelor mâinii. Prin baza falangelor se realizează articularea cu metatarsienele corespunzătoare. Falangele mobi

și distalele a degetelor II-V sunt considerate oase rudimentare. Falangele distale au la capătul lor o tuberozitate care servește la inserția unghiilor. La nivelul articulației metatarsofalangiene I și al articulației interfalangiene a halucelui, sunt dispuse oase sesamoide mici.

Articulațiile extremității libere a membrului inferior

1. Articulația coxofemurală se realizează între capul femural care pătrunde în cavitatea acetabulară a coxalului. Acest tip de artrodie triaxială este o articulație foarte solidă și permite următoarele mișcări:

- flexie - extensie
- abducție - adducție
- rotație medială și laterală
- circumducție

Fig. nr 173, Bazinul osos și articulațiile coxofemurale. Prezentare radiologică (după Stelian Petcu)

2. Articulația genunchiului se realizează între condilii femurali, rotulă și platoul tibial.

Condilul medial al femurului coboară mai jos decît cel lateral, dînd naștere la joncțiunea cu tibia la un unghi cu o deschidere laterală de 175°.

Mișcări posibile:

- flexie - extensie
- rotație medială și laterală - foarte redusă
- înclinație laterală - ușoară.

Fig. nr 174, Articulația genunchiului, vedere medială (semiflexie). Radiografie (după Stelian Petcu)

3. **Articulația tibio-fibulară** - atât articulația proximală, cît și cea distală sunt fixe.

4. **Articulația gleznei** se mai numește și articulația talo-crurală și este realizată de către suprafețele articulare ale epifizelor distale ale tibiei și fibulei și osul astragal (talus).

Maleola laterală este mai coborâtă decât maleola medială și amândouă formează o scobitură în care este cuprins astragalul.

Mișcări posibile:

- flexie dorsală, atunci cînd piciorul se apropie de gambă.
- flexie plantară - mișcare în sens invers precedentei.

5. **Articulațiile intertarsiene** se realizează între oasele tarsului, putându-se obține următoarele mișcări: **adducție-abducție**

- **pronația** - se obține atunci când marginea medială a plantei este coborîtă, iar marginea laterală este ridicată. Această mișcare este însoțită de abducția și flexia dorsală a plantei.
- **supinația** - se realizează atunci când marginea medială este ridicată și cea laterală coborâtă. Această mișcare este însoțită de adducția și flexia plantară.



Fig. nr 175, Imagini radiologice ale articulației genunchiului (după Stelian Petcu

Fig. nr 176, Articulația gleznei - imagine radiologică (după Stelian Petcu)

Fig. nr 177, Articulația gleznei, vedere [illegible] - imagine radiologică (după Stelian Petcu)

6. **Articulația tarsometatarsiană** se produce prin articularea primelor trei oase metatarsiene, cu cele trei oase cuneiforme și între ultimele două oase metatarsiene respectiv IV și V și osul cuboid.

7. **Articulațiile metatarso-falangiene** se realizează între oasele metatarsiene și falanga proximală a degetelor.

8. **Articulațiile interfalangiene** sunt date de articularea suprafețelor de articulare ale falangelor degetelor.

Musculatura centurii pelvine și a membrului inferior

Musculatura centurii pelvine este reprezentată de musculatura bazinului. Musculatura membrului inferior se subîmparte după regiunile care alcătuiesc această parte anatomică; astfel vom descrie musculatura coapsei, a gambei și a plantei.

Musculatura bazinului

Sunt mușchi care își au originea pe oasele coxale, inserția făcându-se pe osul femur și sunt mușchi perechi. Acești mușchi imprimă coapsei, prin contracția lor, mișcări ample de: flexie, extensie, rotație medială și laterală, abducție, adducție. Cei mai importanți mușchi ai acestei regiuni sunt: psoasiliacul și fesierii.

Psoasiliacul este situat pe fața internă a osului coxal și este format din unirea a doi mușchi: mușchiul psoas și mușchiul iliac.

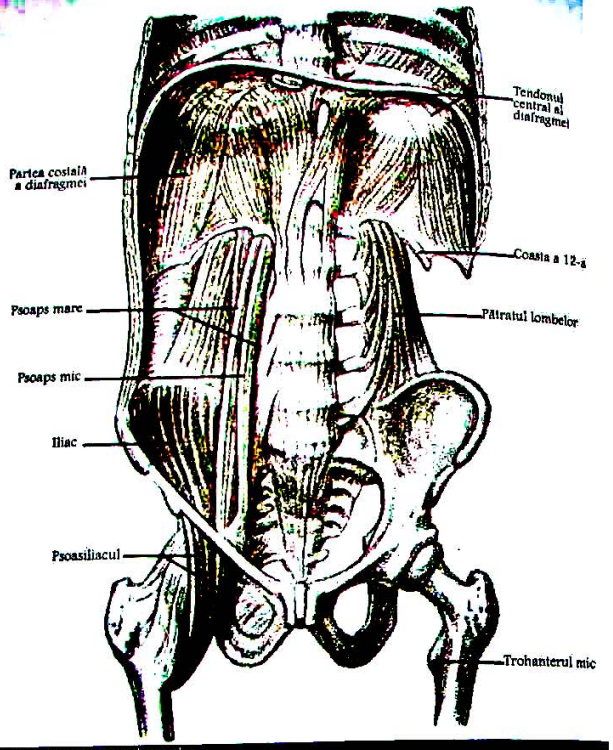

Fig. nr 178. Mușchi profunzi ai bazinului

Mușchiul psoas -este un mușchi cu aspect fuziform.

Originea mușchiului este pe vertebrele: a 12-a toracală T_{12} și primele 4 lombare L_1-L_4.

Inserția se face pe micul trohanter al femurului.

Mușchiul iliac - mușchi triunghiular dispus pe fața internă a osului iliac.

• **Originea** este pe partea superioară a fosei iliace interne, pe creasta iliacă și pe partea anterioară a bazei osului sacral.

• **Inserția** se realizează prin tendonul mușchiului psoas, pe trohanterul mic femural.

• **Acțiune** - Psoasiliacul este un mușchi flexor puternic al coapsei pe bazin dacă punctul fix este pe bazin și pe coloana vertebrală. De asemenea flectează bazinul pe coapsă, dacă punctul fix este pe femur. Psoasiliacul fiind situat aproape în interiorul bazinului este un mușchi mai puțin important în anatomia artistică.

Mușchii fesieri - sunt mușchi lați așezați în partea posterioară a bazinului formând câte două mase musculare care se numesc fese.

În fiecare parte sunt situați trei mușchi fesieri:

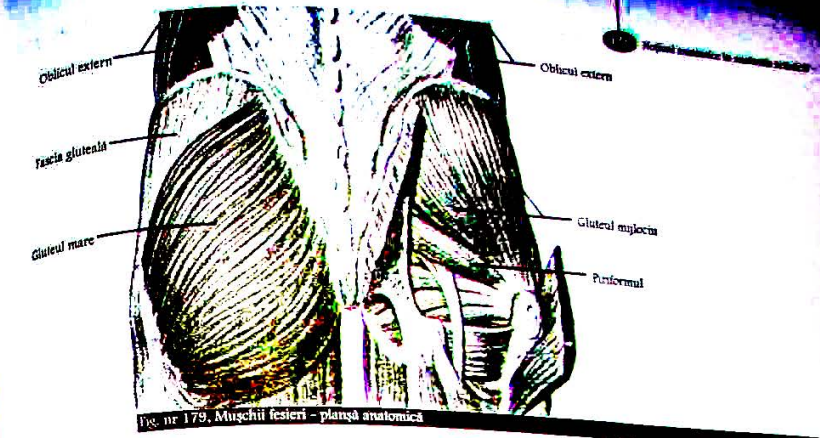

Fig. nr 179. Mușchii fesieri - planșă anatomică

Fig. nr 180. Aspectul anatomic al regiunii fesiere pe model

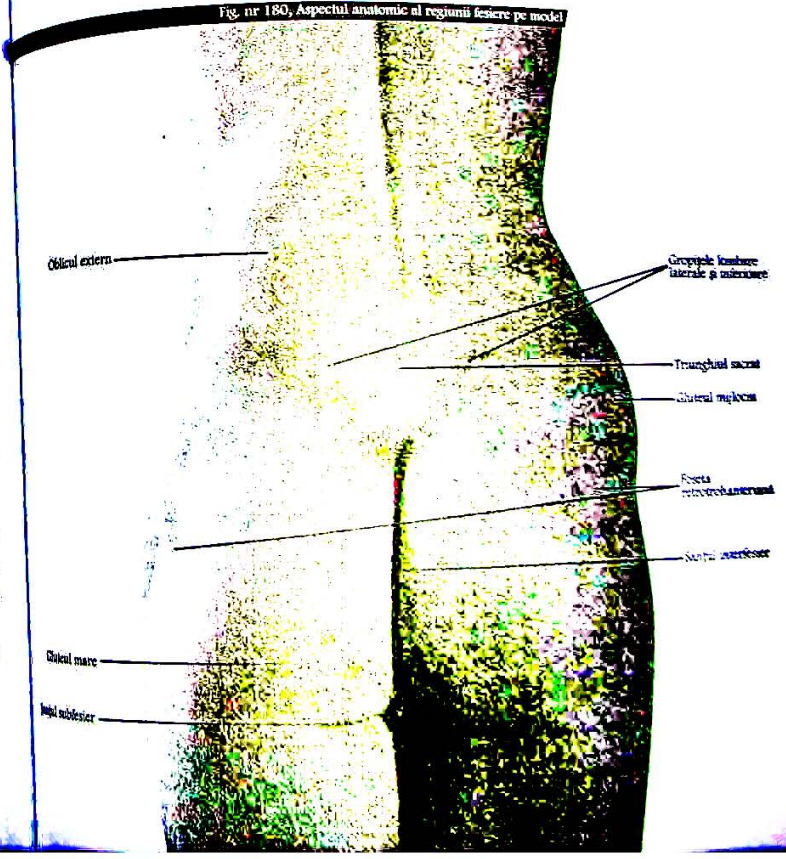

Mușchiul fesierul mare (gluteus maximus) este un mușchi lat, gros, dreptunghiular, așezat sub piele.

• **Originea** - pe creasta iliacă, pe linia glutealã posterioară a ilitumului, pe creasta osului sacral, coccis, ligamentele sacroischiatice.

• **Inserția** - pe linia aspră a femurului, tractul iliotibial și fascia lată.

• **Acțiune** - după cum punctul fix este pe bazin sau pe coapsă, fesierul mare produce extensia coapsei pe bazin sau a bazinului pe coapsă, rotator în afară al coapsei, abductor, respectiv aductor al coapsei.

Mușchiul fesierul mijlociu este așezat sub fesierul mare, este de formă triunghiulară cu vârful orientat în jos.

• **Originea** este pe partea anterioară a crestei iliace, partea superioară a fosei iliace și pe spina iliacă antero-superioară.

• **Inserția** se realizează pe porțiunea laterală a marelui trohanter.

• **Acțiune** - abducția și rotirea înăuntru a coapsei, cînd punctul fix este pe bazin, menține poziția bazinului, cînd punctul fix este pe femur.

Mușchiul fesierul mic este un mușchi lat, triunghiular,așezat sub fesierul mijlociu. Fesierul mic are o acțiune similară cu a mușchiului fesierul mijlociu.

• **Originea** acestui mușchi este pe creasta iliacă, fosa iliacă exterioară, pe marginea marii incizuri ischiatice.

• **Inserția** ajunge pe marele trohanter al femurului la fel ca mijlociul.

Forma regiunii inferioare și interne a fesei este dată de grăsimea subcutanată, menținută ca într-un buzunar, în această regiune corporală.

Musculatura membrului inferior

Musculatura membrului inferior este mai voluminoasă și mai puternică decît a membrului superior. Această realitate se explică prin faptul că: asigură susținerea greutății corpului și asigură locomoția

Pe lângă funcția musculatură, un rol important al acestor mușchi în asigurarea poziției verticale îl are un aparat ligamentar special, mult dezvoltat la om față de patrupede. Acest aparat ligamentar este format din tractul ileotibial, ligamentul ileofemural și aponevroza plantară. În felul acesta musculatura plus ligamentele asigură poziția verticală.

Ligamentul ileofemural se opune căderii pe spate a corpului este cel mai puternic ligament al corpului, rezistând la o tracțiune de 350 kg.

Tractul ileotibial este o puternică formațiune fibroasă care se întinde de la creasta iliacă până la tuberculul Jerdy și pe condilul lateral tibial. El contribuie la fixarea și blocarea articulației genunchiului în extensie astfel participând activ la mers, la poziția pe loc-repaus, cu economie energetică.

Aponevroza plantară - are o formă triunghiulară și se întinde de la tuberozitatea calcaneului la capetele metatarsienelor. Menține bolta plantară.

I. Musculatura regiunii anterioare a coapsei

Mușchii coapsei se dispun pe trei regiuni: I musculatura regiunii anterioare, II musculatura regiunii posterioare, III musculatura regiunii mediale.

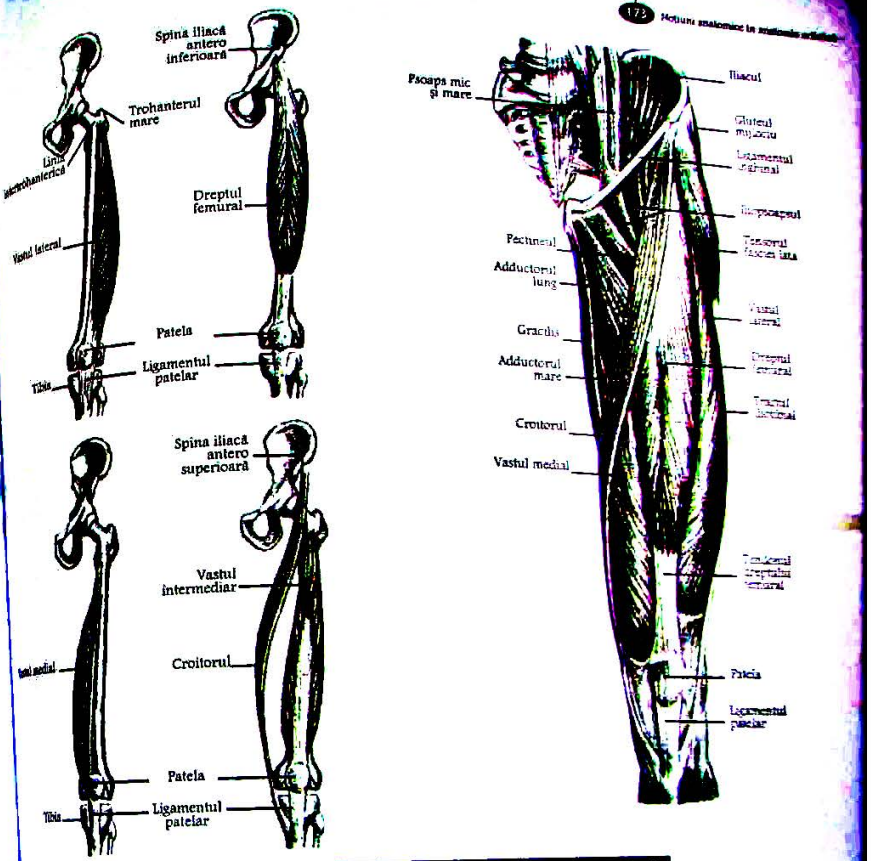

Fig. nr 181. Musculatura membrului inferior

1.Mușchiul tensor al fasciei lata

Acest mușchi prezintă formă patrulateră, situat lateral și superior, la nivelul coapsei și anume la unirea părții laterale a fesei cu fața anterioară a coapsei.

• **Originea**, este pe spina iliacă antero superioară, coboară peste trohanterul mare și se inseră pe tractul iliotibial, al fasciei lata.

Fascia lata - este fascia de înveliș a coapsei de natură conjunctivă, înconjurând mușchii coapsei ca un manșon. Are o serie de particularități:

prezintă îngroșări pe porțiunea laterală a coapsei și dă naștere la tractul iliotibial;

prezintă dedublări fibroase care dau teci pentru vase și mușchi; emite prelungiri în profunzime, numite septe intermediare.

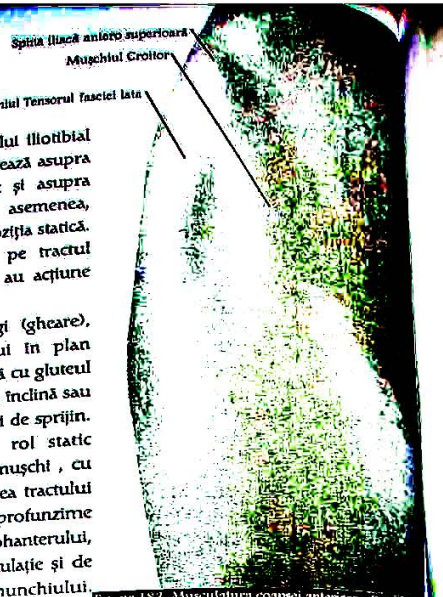

Fig. nr 182. Musculatura coapsei anterioare. Detaliu

• **Acțiune:** Prin intermediul tractului iliotibial mușchiul Tensor al fasciei lata acționează asupra aparatului ligamentar, aponevrotic și asupra fasciei de la nivelul coapsei. De asemenea, participă la mișcările în mers și la poziția statică. Atunci când punctul fix se află pe tractul iliotibial, tensorul și gluteul mare au acțiune antagonistă asupra bazinului

și-l fixează similar ca două chingi (gheare), obținându-se balansarea bazinului în plan sagital (mers). Prin acțiunea sinergică cu gluteul mare, dar numai pe o singură parte, înclină sau fixează bazinul de partea membrului de sprijin. Tot cu gluteul mare are și un rol static important; prin contracția acestor mușchi , cu punctul fix pe bazin, crește tensiunea tractului iliotibial, care apasă musculatura de profunzime a coapsei , acționează asupra trohanterului, împingând capul femurului în articulație și de asemenea fixează articulația genunchiului.

Fig. nr 183. Localizarea abdomenului inferior delimitat de ligamentul inghinal față de regiunea coapsei anterioare

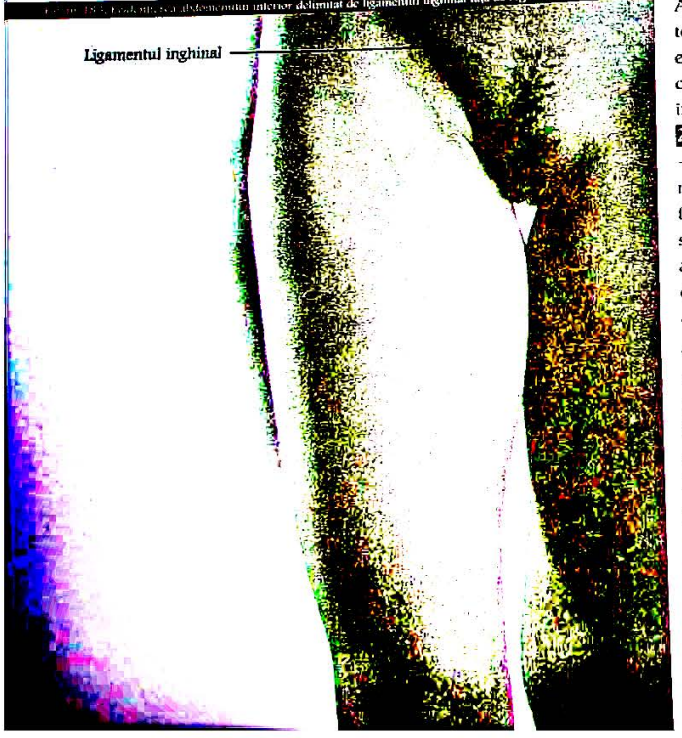

Acționând numai singur, mușchiul tensor al fasciei lata determină și extensia gambei pe coapsă și contribuie la abducția și rotirea înăuntru a coapsei.

2. Mușchiul Croitor (Sartorius)

- Croitorul este cel mai lung mușchi al coapsei și din corp. Are formă de panglică și este așezat superficial, străbătând fața anterioară a coapsei de sus în jos și dinafară înăuntru, în diagonală.

• **Originea** se află pe spina iliacă antero-superioară și pe incizura de sub ea, iar **inserția** se realizează pe partea superioară a feței mediale a tibiei.

• **Acțiune** - Flectează coapsa pe bazin și gamba pe coapsă, când punctul fix este pe bazin; când punctul fix este pe tibie, flectează bazinul pe coapsă. Participă la mișcarea de abducție și rotație în afara coapsei.

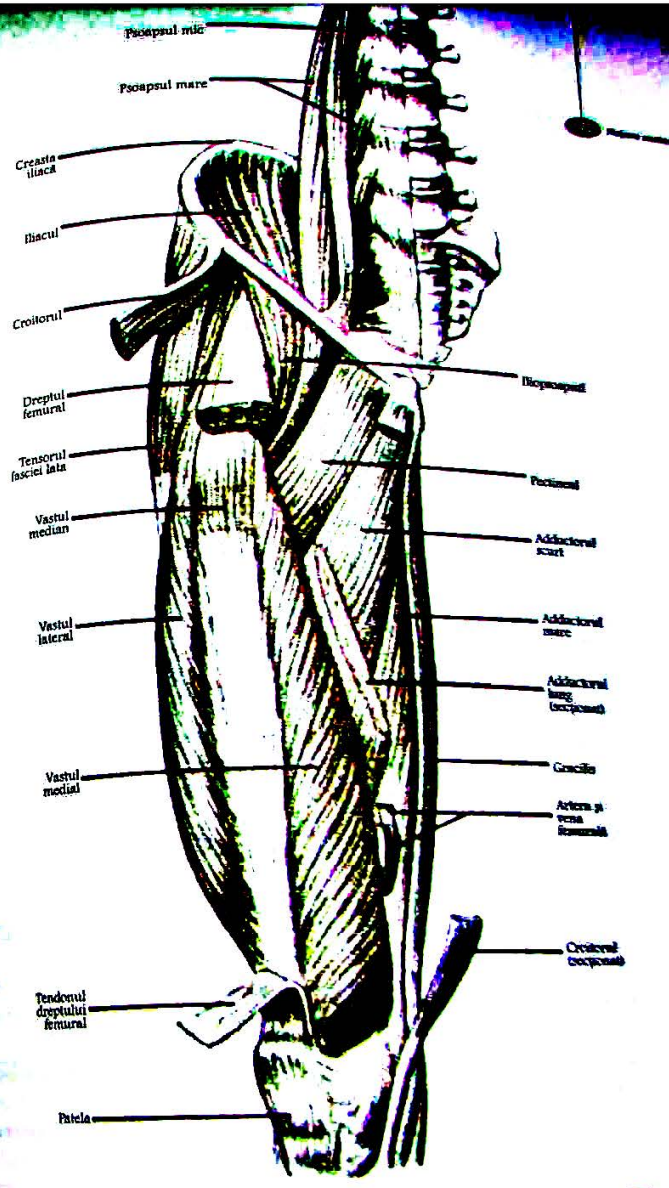

Fig. nr 184. Musculatura coapsei. [illegible]

1. Mușchiul cvadriceps

(Quadriceps femoris) - cel mai voluminos dintre mușchii regiunii anterioare și este format din mușchi distincți, cu origini diferite: **dreptul anterior, vastul medial, vastul lateral și vastul intermediar.**

a. Dreptul Anterior (Dreptul femural) - mușchi fusiform, așezat în partea mijlocie a cvadricepsului.

• **Originea** este pe spina iliacă antero-inferioară și marginea superioară a cavității acetabulară, a coxalului.

b. Mușchiul Vast Medial este situat medial față de dreptul anterior. La partea superioară este mai subțire, iar la partea inferioară mai gros.

• **Originea** pe linia intertrohanteriană și pe marginea medială a liniei aspre a femurului.

c. Mușchiul Vast Lateral - mușchi fusiform, așezat lateral față de dreptul anterior, reprezentând cea mai voluminoasă porțiune a cvadricepsului.

• **Originea** se realizează pe linia intertrohanteriană, pe trohanterul mare și pe marginea laterală a liniei aspre a femurului.

d. Mușchiul Vastul intermediar (Crural) - este un mușchi subțire, așezat între vastul medial și vastul lateral și acoperit de dreptul anterior.

• **Originea** este pe partea superioară a fețelor anterioară și laterală a femurului și pe marginea laterală a liniei aspre a femurului.

Tendoanele de inserție ale acestor patru mușchi se alătură și formează un tendon comun care se inseră pe baza și marginile medială și laterală ale rotulei și, unindu-se cu tendonul rotulian, se inseră pe tuberozitatea anterioară a tibiei. Rotula este cuprinsă în tendonul cvadricepsului femural.

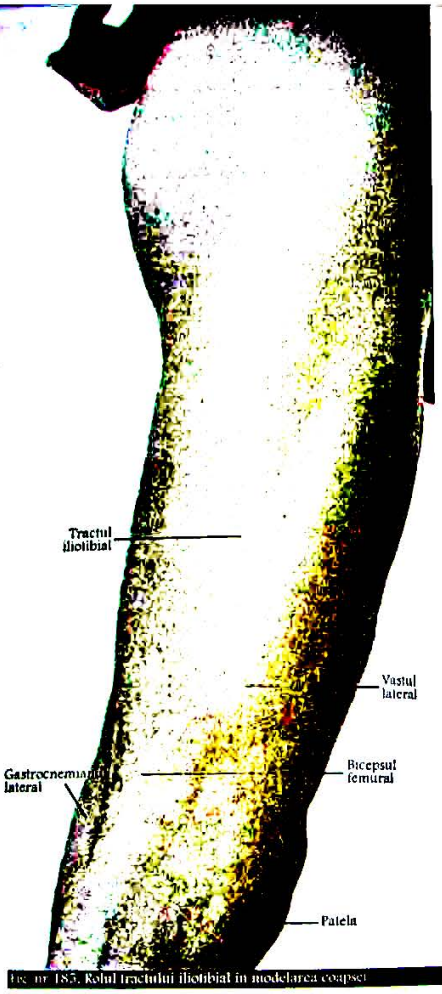

Fig. nr 185. Rolul tractului iliotibial în modelarea coapsei



Fig. nr 186, Cvadricepsul femural

• **Acțiune** - Cvadricepsul femural execută extensia gambei pe coapsă. Prin contracția dreptului anterior, contribuie la flexia coapsei pe bazin sau a bazinului pe coapsă, depinde unde se realizează punctul fix.

II. Musculatura regiunii posterioare a coapsei

1. Mușchiul biceps femural

este un mușchi fusiform, superficial, dispus pe partea posterioară a coapsei. Capătul superior are două porțiuni: o porțiune lungă și una scurtă.

• **Origine** - partea lungă se găsește pe tuberozitatea ischiatică și se prezintă ca un pântece fusiform gros;

partea scurtă își are originea pe partea inferioară a liniei aspre și apare tot ca un pântece fusiform.

Cele două porțiuni au un tendon comun care se **inseră** pe partea laterală a capului fibular și pe condilul lateral al extremității proximale a tibiei.

• **Acțiune** - Are acțiune de flexie a gambei pe coapsă și în același timp rotește gamba în afară. Prin porțiunea lungă, are acțiune de extensie a coapsei pe bazin.

2. Mușchiul semitendinos

Este un mușchi lung, dispus în partea medială a regiunii posterioare și este caracterizat prin lungimea tendonului de inserție.

• **Originea** mușchiului se află pe tuberozitatea ischiatică, printr-un tendon comun cu porțiunea lungă a bicepsului femural, iar **inserția** se face pe partea superioară a

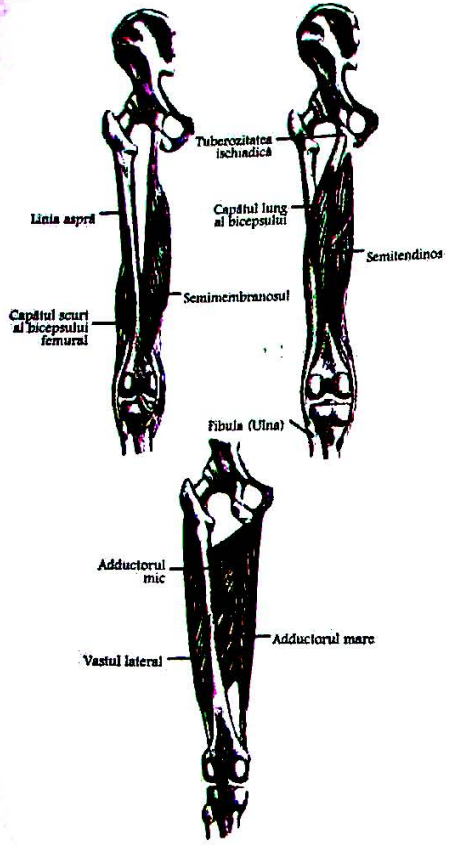

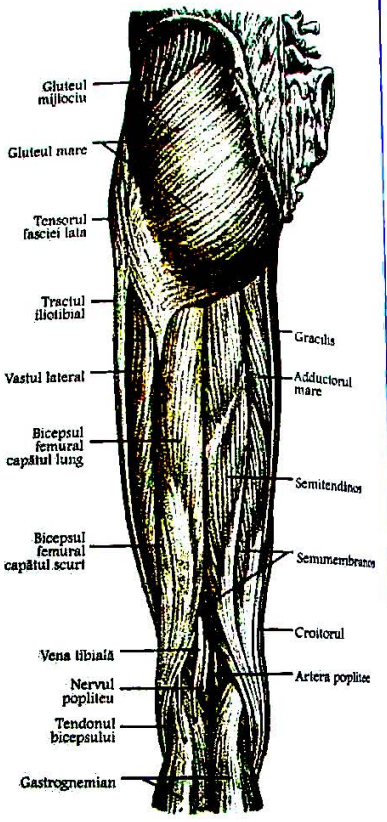

Fig. nr. 187. Musculatura posterioară a coapsei

feței mediale a tibiei.

• **Acțiune** - Flectează gamba pe coapsă (sinergic cu bicepsul femural) și o rotește înăuntru (antagonist cu bicepsul femural). Are și acțiune de extensie a coapsei pe bazin.

3. Mușchiul semimembranos

Este un mușchi lung și gros, situat pe partea medială a regiunii posterioare, sub mușchiul semitendinos.

• **Originea** pe tuberozitatea ischiatică, iar **inserția** pe condilul medial al tibiei.

• **Acțiune** - idem cu cea a mușchiului semitendinos.

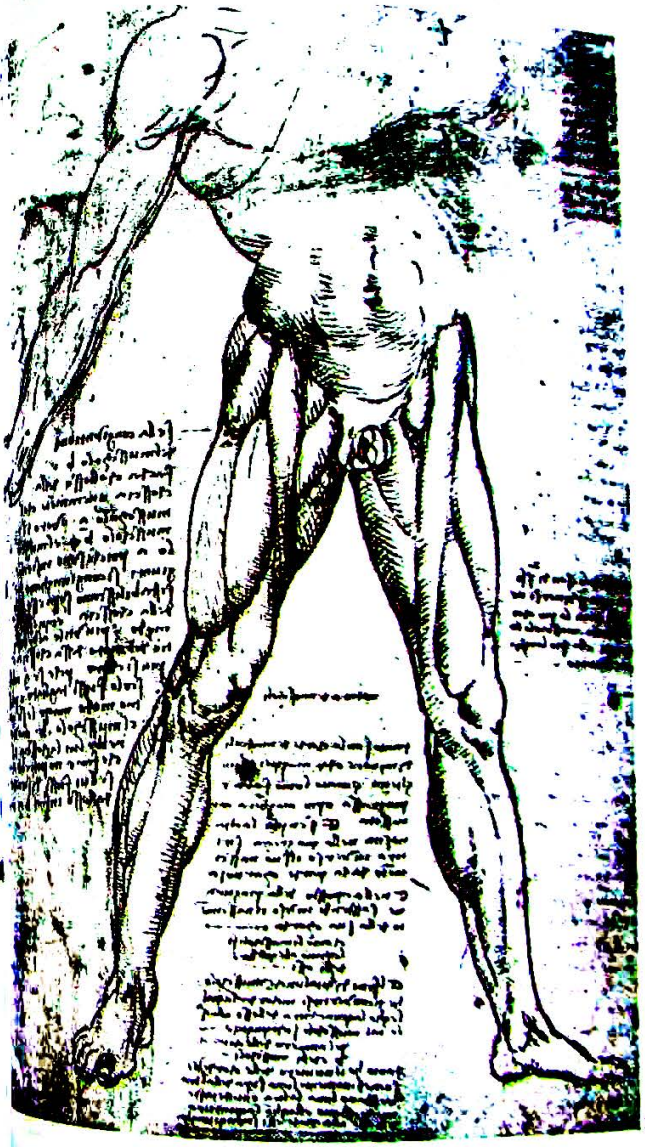

Desen de Leonardo da Vinci

III. Musculatura regiunii mediale

Regiunea medială cuprinde: mușchiul pectineu, mușchii adductori ai coapsei, mușchiul gracilis, mușchi care își au originea pe pubis și ischium și inserția se realizează pe femur.

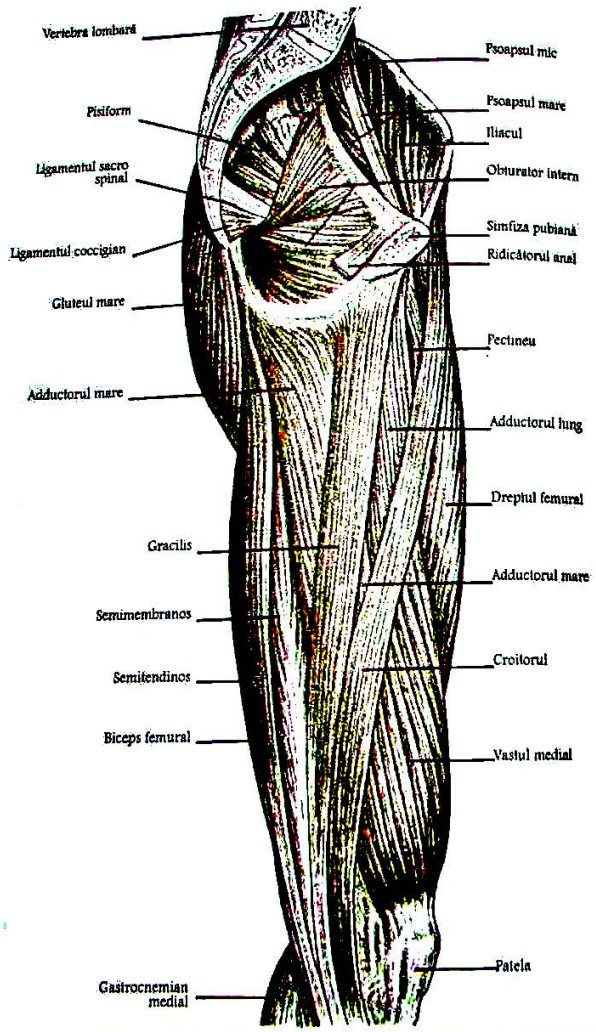

Fig. nr 188, Musculatura mediala (vedere

1. Mușchiul pectineu

Este un mușchi lat, subțire, în formă patrulateră, situat în partea superioară a regiunii mediale.

- **Originea** mușchiului este pe spina și creasta pectineală a pubisului, iar **inserția** se face pe femur, între trohanterul mic și linia aspră.
- **Acțiune** - Adductor al coapsei, flectează coapsa pe bazin și o rotește în afară.

2. Mușchii adductori

a **Adductorul lung** - mușchi triunghiular așezat superficial.

- **Originea:** pornește de pe fața anterioară a pubisului, **inserția** pe partea mijlocie a liniei aspre.

b **Adductorul mic** - tot triunghiular, situat superior de cel mijlociu.

- **Originea** se află pe fața anterioară a pubisului; **inserția** are loc pe fața superioară a liniei aspre și în spațiul dintre extremitatea ei și trohanterul mic.

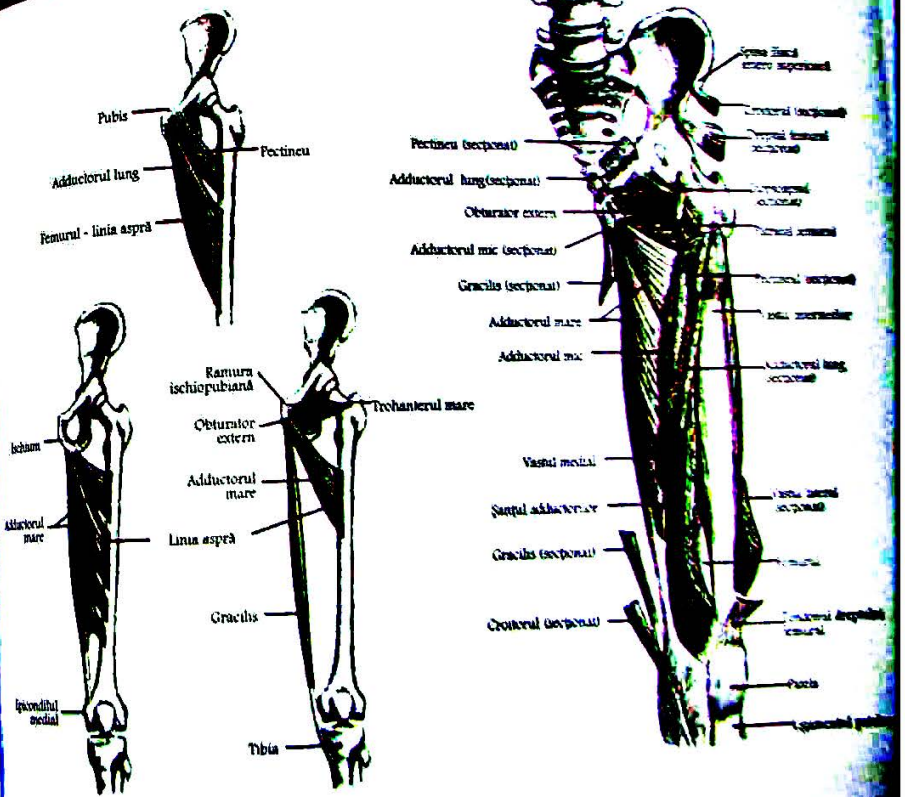

c **Adductorul mare** este un mușchi de formă triunghiulară, așezat profund și acoperit în parte de ceilalți doi adductori.

- **Originea** se află pe tuberozitatea ischiatică și pe ramurile ischiumului și pubisului;
- **Inserția** adductorului mare este pe linia aspră și pe condilul medial al femurului.
- **Acțiune** - toți mușchii adductori ai coapsei aduc coapsa spre planul median și realizează o ușoară rotație înăuntru.

3. Mușchiul gracilis (Dreptul Intern al Coapsei)

Este un mușchi lung, așezat superficial, la partea anterioară a regiunii mediale. Este lățit la extremitatea superioară și rotunjit la extremitatea inferioară.

Originea mușchiului este pe simfiza pubiana și inserția se realizează pe partea superioară a feței mediale a tibiei, imediat sub condilul medial.

Fig. nr 190, Musculatura coapsei vizibilă pe model

- **Acțiune** - Flectează gamba pe coapsă, o rotește înăuntru și în plus poate funcționa și ca adductor al coapsei.

Dinamica mușchilor coapsei

Mușchii flexori - croitorul, cvadricepsul, pectineul.
Mușchii extensori - bicepsul femural, semitendinosul, semimembranosul.
Mușchii adductori - pectineul, adductorii, gracilis.
Mușchii abductori - croitorul, tensor fascia lata.
Mușchii flexori ai gambei - bicepsul femural, semitendinosul, semimembranosul, gracilis, croitorul.
Mușchii extensori ai gambei - tensorul fasciei lata, cvadricepsul femural.
Mușchi care rotesc coapsa în afară - pectineul, adductorii și croitorul.

Fig. nr 191, Rolul fi ziului iliotibial în menținerea posturii de [illegible]

În contrapost se accentuează optic conturul medial al genunchiului care este generat de prezența mușchilor: Croitor, Gracilis, Semitendinos. În drum spre inserția acestora în partea superioară a feței mediale a tibiei se formează un complex fibros denumit în anatomie piciorul gâștei (pes anserinus).



Fig. nr. 192. Flexia coapsei

Mușchi care rotesc coapsa înăuntru - adductorii și tensorul fasciei lata.

Mușchi care rotesc gamba înăuntru - gracilis, semitendinosul, semimembranosul și croitorul.

Mușchi care rotesc gamba în afară - bicepsul femural.

Musculatura gambei

Mușchii gambei se grupează în trei regiuni: regiunea anterioară, laterală și posterioară.

După cum s-a arătat la descrierea diafizei tibiale, fața medială a tibiei este dispusă subcutanat și deci, nu este acoperită de mușchi.

I Grupul anterior de mușchi cuprinde: tibialul anterior, extensorul lung al degetelor, extensorul lung al halucelui și peronierul al treilea.

1. Tibialul anterior

Este un mușchi lung, dispus în regiunea anterioară, de-a lungul crestei tibiale spre exteriorul tibiei. **Originea** mușchiului este de pe condilul lateral al tibiei, membrana interosoasă tibio-fibulară, iar **inserția** se realizează la nivelul primului os cuneiform și la extremitatea superioară a metatarsului I. Prin contracția tibialului anterior se produce flexarea dorsală a plantei, participă la adducția piciorului și produce supinația plantei prin rotirea ei în afară.

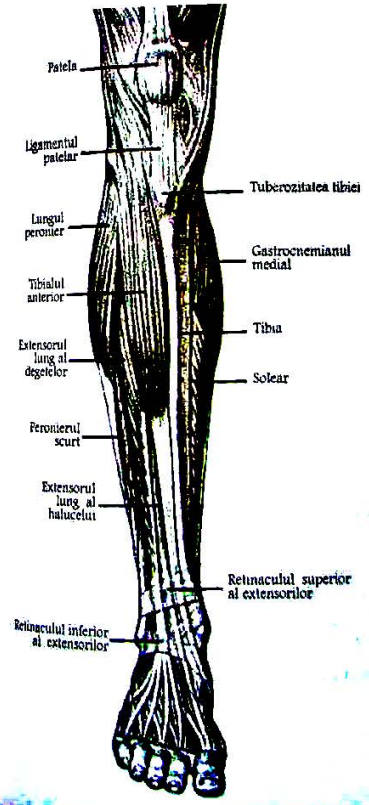

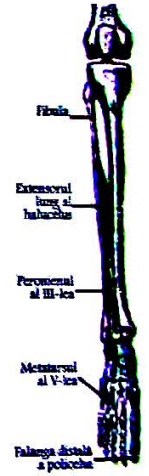

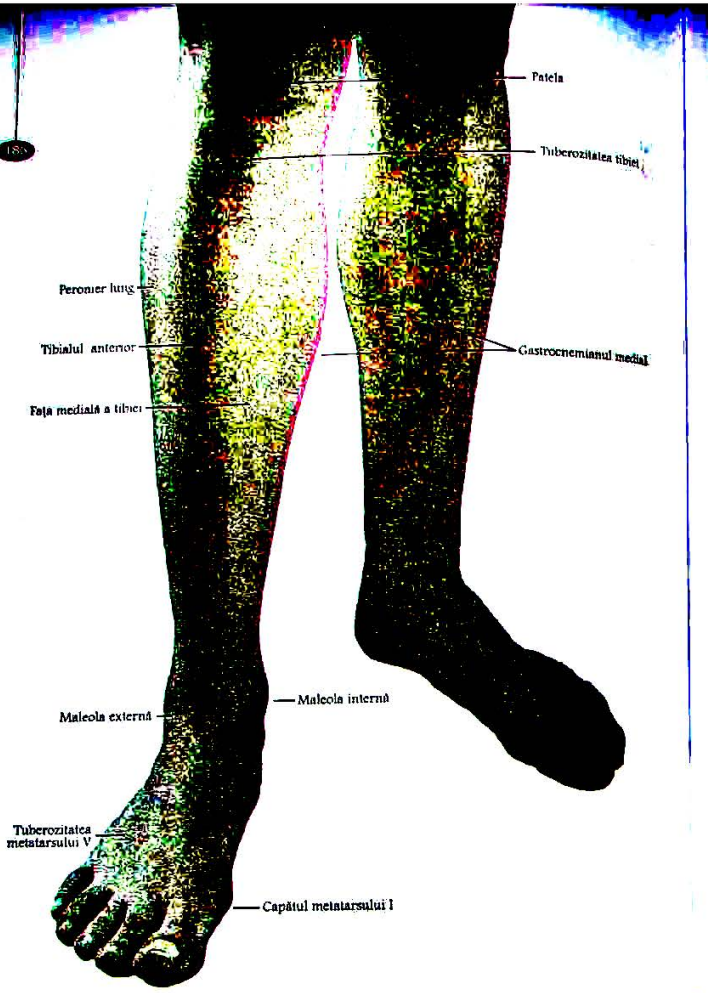

Fig. nr. 194. Structuri anatomice ale gambei și plantei

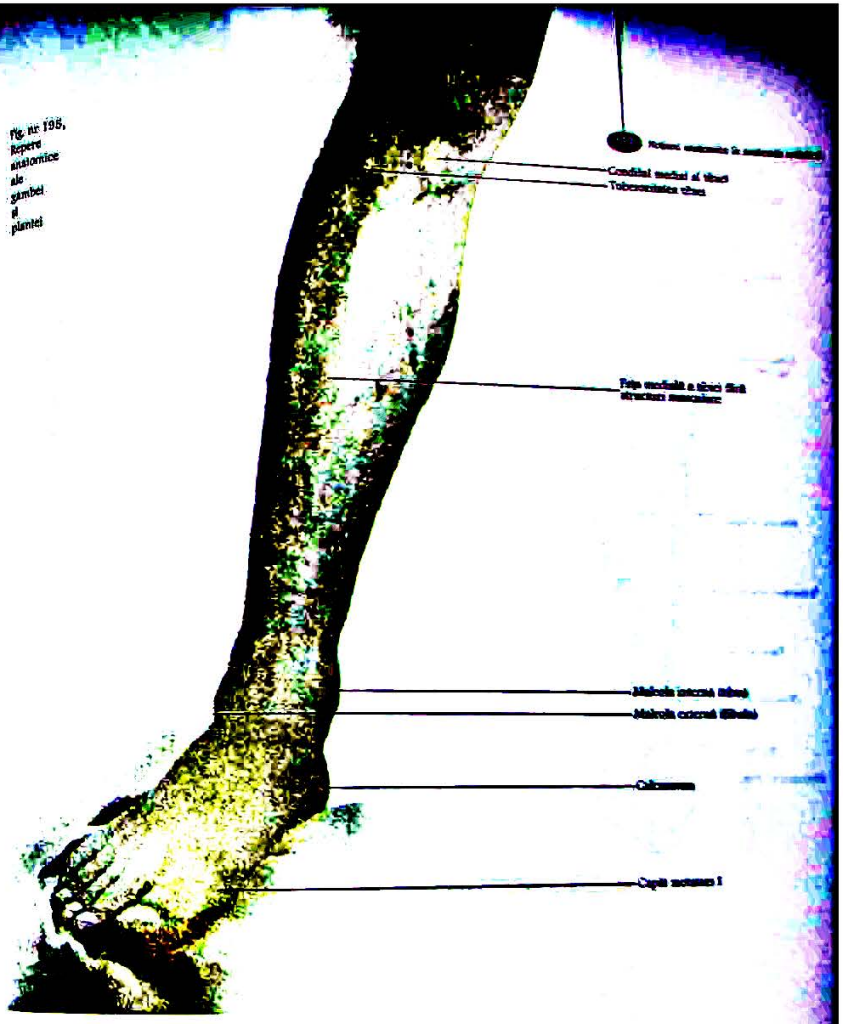

Fig. nr. 195. Repere anatomice ale gambei și plantei

2 Extensorul lung al degetelor

Este un mușchi lung și subțire, dispus în afara tibialului anterior. Acest mușchi pornește tot de pe condilul lateral al tibiei ca și tibialul anterior, de pe fața anterioară și partea superioară a tibiei precum și de pe membrana interosoasă. Tendonul de inserție, după ce este protejat de retinaculele gâtului piciorului care sunt niște ligamente inelare, se divide în patru tendoane cu ajutorul cărora se inseră pe falangele mijlocii și distale ale degetelor 2,3,4 și 5. Este mușchi extensor al degetelor 2,3,4 și 5; produce flexia dorsală a plantei și-i produce supinația prin rotație externă.

3 Extensorul lung al halucelui

Este un mușchi subțire și lung dispus într-un plan mai profund între mușchiul tibialul anterior și extensorul comun al degetelor. Originea mușchiului este de pe fața medială a diafizei fibulare și de pe membrana interosoasă și ajunge pe fața dorsală a bazei falangei distale a halucelui, unde se realizează inserția.

Este un extensor al halucelui și produce și flexia dorsală a plantei.

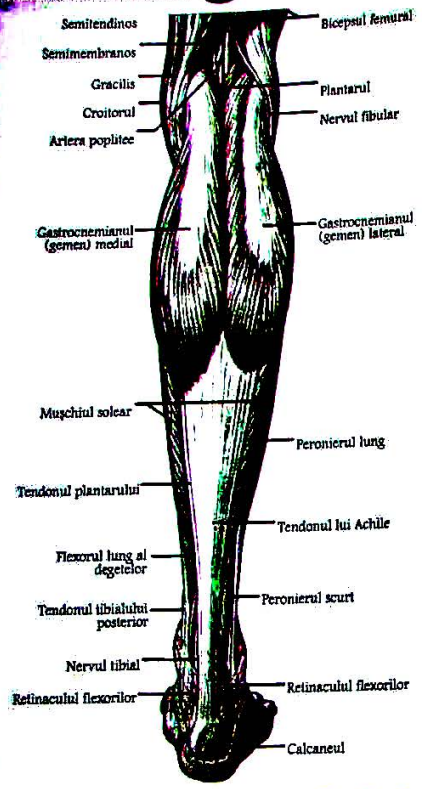

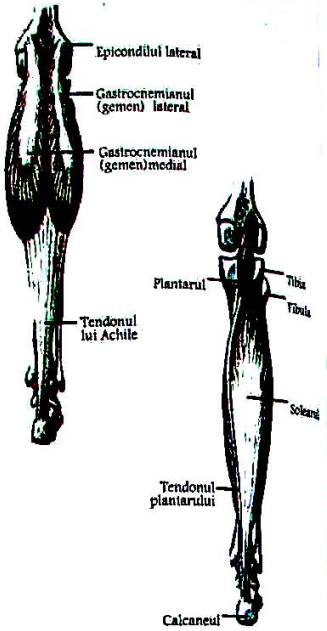

Fig. nr 196. Musculatura posterioară a gambei

4. Peronierul al treilea

- mușchi constituit din fibre ale mușchiului extensorul lung al degetelor care trec prin fața maleolei laterale și se inseră la nivelul tuberozității laterale a metatarsului V. La acest mușchi pe model este evident tendonul aparent subcutanat vizibil pe plantă lateral.

II Grupul lateral de mușchi cuprinde: peronierul lung și peronierul scurt.

1 Peronierul lung

Este un mușchi lung, situat de-a lungul gambei dispus superficial pe linia mediană a regiunii laterale a gambei. Acest mușchi pornește de pe fața laterală a capului, porțiunii proximale a feței laterale a fibulei și se inseră (printr-un tendon lung după ce trece prin spatele maleolei fibulare, trece oblic prin fața laterală a calcaneului, străbate oblic planta până la marginea medială) , pe baza primului os metatarsian și la nivelul primului os cuneiform. Peronierul lung este cel mai puternic pronator și ajută la executarea flexiei plantare.

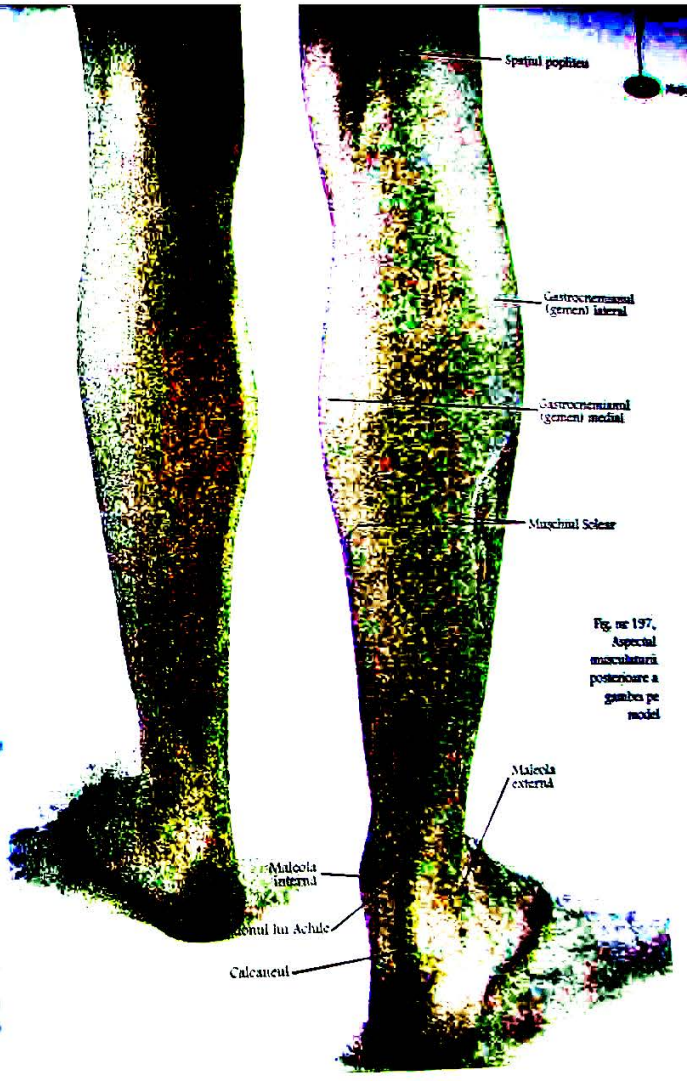

Fig. nr 197. Aspectul musculaturii posterioare a gambei pe model

2 Peronierul scurt

Este un mușchi dispus sub peronierul lung și este mai scurt. Originea mușchiului este de pe partea mijlocie a feței laterale a fibulei și se termină prin inserția pe tuberozitatea laterală a extremității superioare a metatarsului V. Dinamica mușchiului este sinergică cu a mușchiului peronierul lung producând flexia și pronația plantei.

III Grupul posterior cuprinde două planuri - un plan dispus superficial și unul profund.

1 Planul superficial

prezintă doi mușchi gemeni, solearul și plantarul subțire.

Mușchii gemeni (gastrocnemian)

sunt mușchi voluminoși fusiformi, dispuși simetric față de planul median a regiunii posterioare a gambei. După proiecția lor, unul este așezat medial și se numește **gemenul medial** și altul **gemenul lateral.**

Gemenul medial este mai voluminos decât cel lateral și își are originea de pe condilul medial al femurului, iar cel lateral descinde de pe condilul lateral al femurului. Cei doi

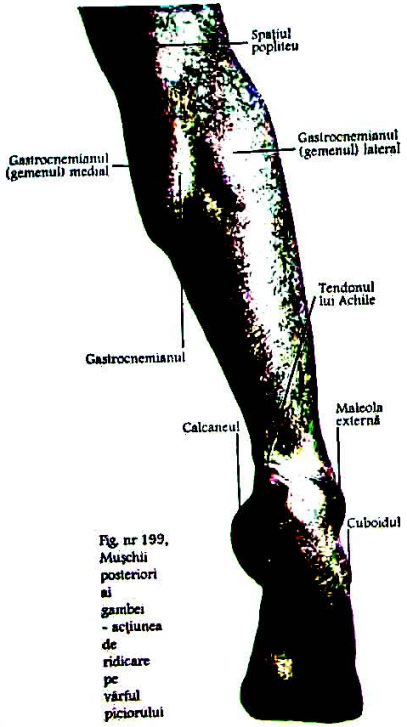

Fig. nr 199, Mușchii posteriori ai gambei - acțiunea de ridicare pe vârful piciorului

Fig. nr 198, Spațiul popliteu

Medial de spațiul popliteu prin alăturarea tendoanelor mușchilor croitor, gracilis, semitendinos care se inseră pe condilul medial al tibiei se delimitează un volum unic, pe partea internă a genunchiului denumit antomic "piciorul gâștei" (pes anserinus)

mușchi gemeni, la nivelul liniei mediane a gambei, se unesc într-un corp comun și dau naștere la un singur mușchi - **mușchiul gastrocnemian,** denumire consacrată în anatomie.

Mușchiul gastrocnemian se termină printr-un tendon puternic care se unește cu tendonul mușchiului solear și dă naștere tendonului lui Achile care se inseră la nivelul calcaneului.

Mușchiul solear

Este un mușchi gros de formă ovalară, dispus sub cei doi mușchi gemeni. Originea mușchiului este de pe fața posterioară a fibulei în regiunea superioară , de pe capul fibulei și de pe tibie și se inseră prin tendonul lui Achile pe calcaneu. Mușchii grupului posterior al gambei, dispuși în planul superficial, din punct de vedere dinamic, au acțiune sinergică, producând extensia piciorului, mișcare care realizează ridicarea corpului pe vârful

picioarelor. (Fig. 199) De asemenea, contribuie la flexia gambei pe coapsă. Au acțiune puternică în realizarea mersului și contribuie la menținerea corpului în poziția verticală ajutând mușchii glutei (fesieri). Datorită fiziologiei acestor mușchi ai gambei posterioare sunt descriși în multe tratate anatomice ca un singur mușchi - **mușchiul triceps sural.** Tricepsul sural, privit din punctul de vedere al anatomiei artistice, definește conturul posterior al gambei și este de reținut faptul că gemenul lateral este mai redus în volum, dar mai înalt și mai turtit decât cel medial. Gemenul medial pe lângă faptul că este mai voluminos este și mai lung decât precedentul.

Plantarul subțire

Este un mușchi plasat în partea superioară a regiunii posterioare a gambei, are o formă fusiformă și este acoperit în mare parte de gemeni.

Originea mușchiului se află pe condilul lateral al femurului, iar **inserția** se realizează printr-un tendon lung, pe lângă inserția tendonului lui Achile la nivelul calcaneului. Acțiunea plantarului subțire, este aceea de a întinde piciorul sau de a produce flexia gambei pe coapsă.

Fig. nr 200, Musculatura laterală a gambei

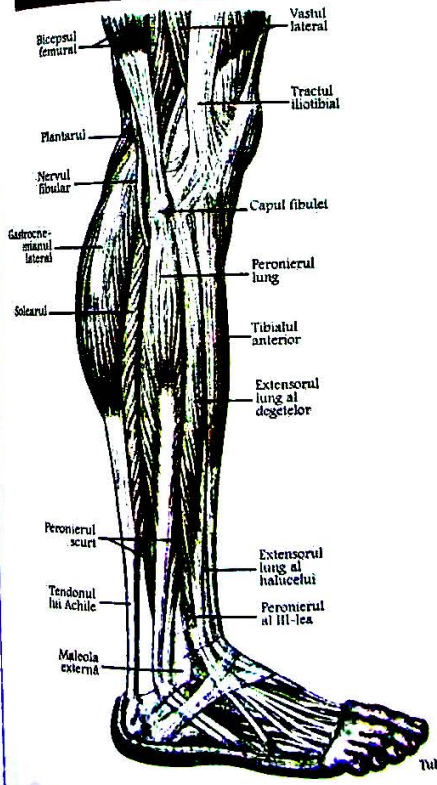

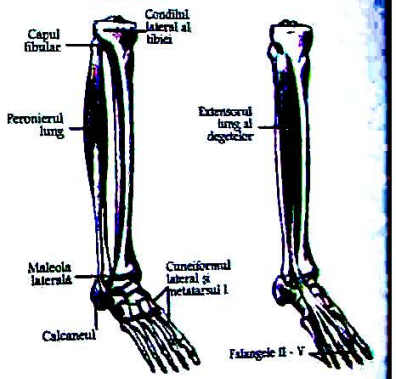

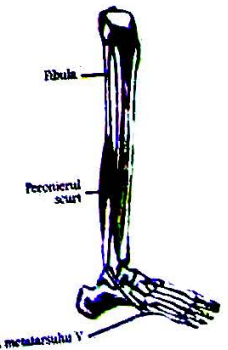

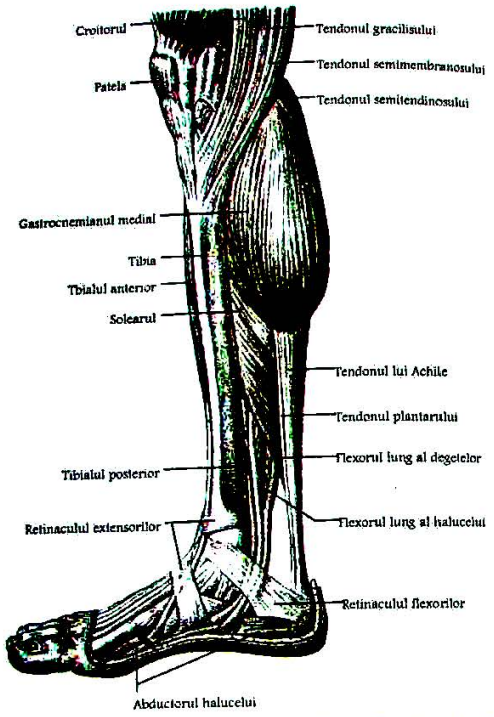

Fig. nr 201. Musculatura gambei vedere medială

2 Planul profund al mușchilor grupului posterior al gambei.

Datorită faptului că acest grup de mușchi este dispus sub mușchiul triceps sural, este important pentru anatomia artistică doar prin cunoașterea funcției, explicându-ne dinamica regiunii gambei și a plantei:

Muschiul popliteu - flectează gamba pe coapsă și rotește gamba înăuntru.

Mușchiul flexorul lung al degetelor - flectează degetele 2-5 și produce extensia plantei față de gambă.

Mușchiul flexorul lung al halucelui - produce flexia halucelui.

Mușchiul tibial posterior (gambierul posterior) - are acțiune de extensie și rotire înăuntru a plantei



Fig. nr 202. Structuri musculoase plantare pe model

Musculatura plantei

După dispunerea mușchilor așezați la nivelul plantei, observăm că acești mușchi sunt situați pe fața dorsală a piciorului și pe fața plantară.

Mușchii fetei dorsale sunt: mușchiul pedios sau extensorul scurt al degetelor și extensorul scurt al halucelui.

Mușchii fetei plantare sunt dispuși în trei regiuni - medială, mijlocie și laterală.

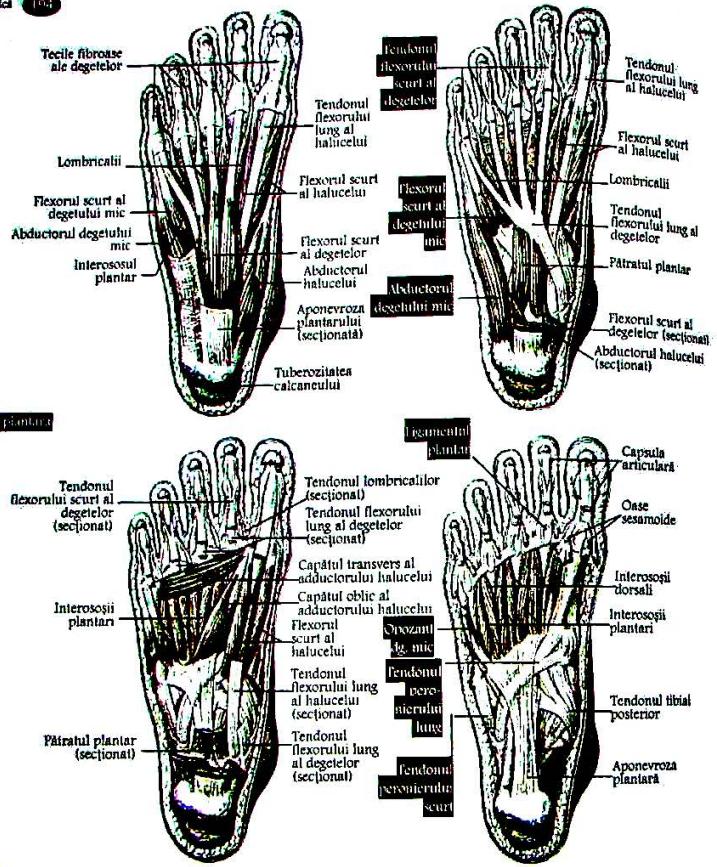

Fig. nr. 203. Mușchii plantari

Regiunea plantară medială cuprinde: abductorul halucelui, flexorul scurt al halucelui și adductorul halucelui.

Regiunea plantară mijlocie cuprinde mușchii: flexorul scurt al degetelor, lombricalii plantei și interosoșii.

Regiunea plantară laterală este alcătuită din: abductorul scurt al degetului mic și flexorul scurt al degetului mic.

Denumirea acestor mușchi este dată după dinamica pe care o execută fiecare mușchi dispus la nivelul plantei.

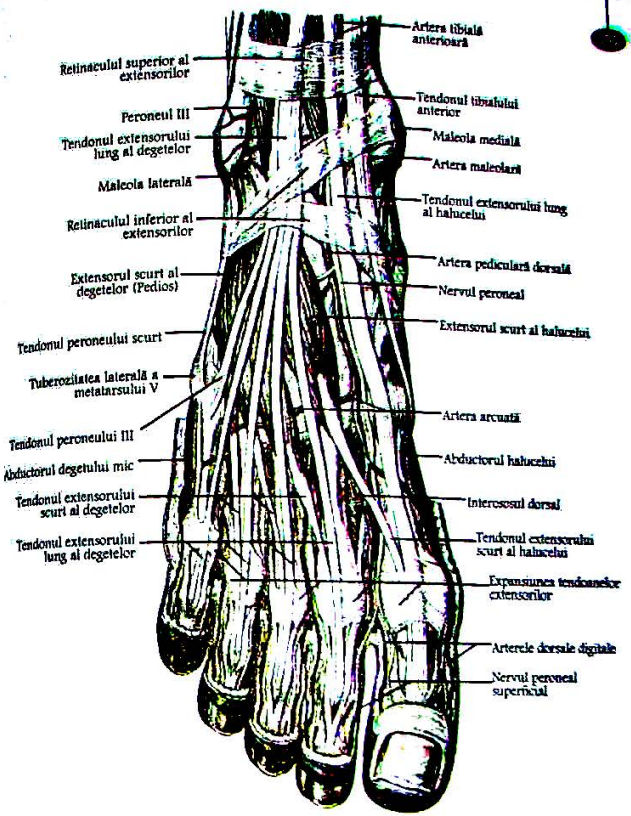

Fig. nr 204. Structuri musculare și tendinoase plantare - dorsal

Membrele inferioare în statica și locomoția bipedă

Membrele inferioare la om s-au adaptat menținerii echilibrului corpului și locomoției bipede.

Menținerea echilibrului în pozițiile statice ale corpului se datorează contracției tonice a grupelor de mușchi sinergici și antagoniști, acționând asupra articulațiilor.

În poziția verticală obișnuită, greutatea corpului se transmite articulațiilor coxo-femurale, de aici trece anterior de genunchi până la articulația talo-crurală. Apoi prin cele 3 puncte de sprijin ale piciorului (unul posterior - tuberozitatea calcaneului și două anterior - medial, capătul metatarsianului I, lateral, capătul metatarsianului V), greutatea corpului se transmite solului. În felul acesta, verticala centrului de greutate a corpului cade în interiorul poligonului de susținere (suprafața plantelor și spațiul dintre ele).

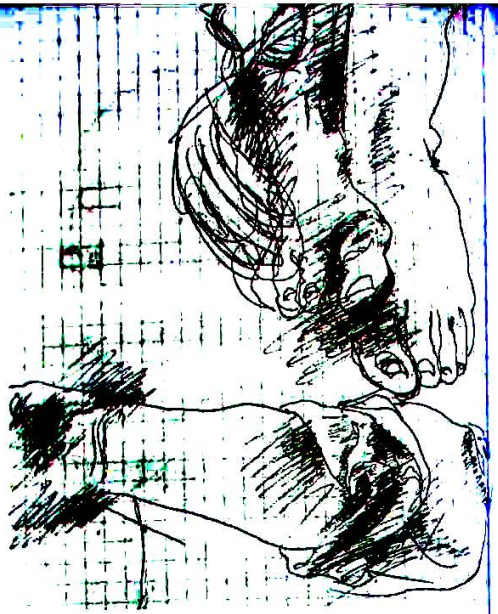

Desene
de
Ioachim
Nica

Desen de Radu Solovăstru

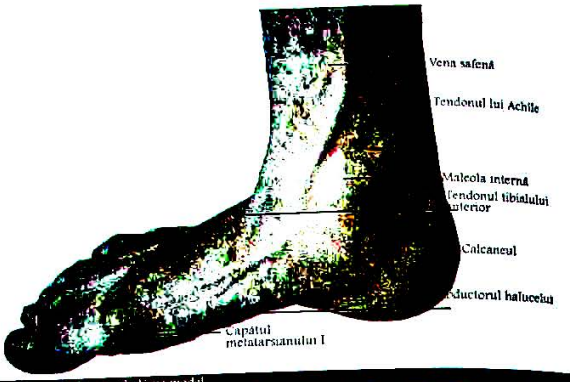

Fig. nr. 207. Planta - vedere medială pe model

În poziția verticală obișnuită, la nivelul articulației coxo-femurale, sunt contractați atât flexorii, cât și extensorii.

La nivelul articulației genunchiului, căderea înainte a corpului este împiedicată de contracția cvadricepsului femural și a flexorilor gambei.

La nivelul articulației talo-crurale, căderea înainte este împiedicată de contracția flexorilor plantari (mușchiul triceps sural) și antagoniștilor acestuia, mușchii flexori dorsali ai piciorului.

Concomitent cu acțiunea mușchilor membrelor inferioare, echilibrul corpului este menținut de contracția mușchilor trunchiului, mai ales mușchii îgheburilor vertebrale.

În timpul mersului sau alergării , centrul de greutate se deplasează anterior, vertical și lateral. Menținerea echilibrului se face prin sprijin unilateral, pe un singur picior.

În felul acesta punctul de sprijin posterior, pe calcaneu, suportă singur 2/3 din greutatea corpului.

Concomitent cu mușchii membrelor inferioare, sunt antrenați în aceste mișcări și mușchii trunchiului (fig. 208).

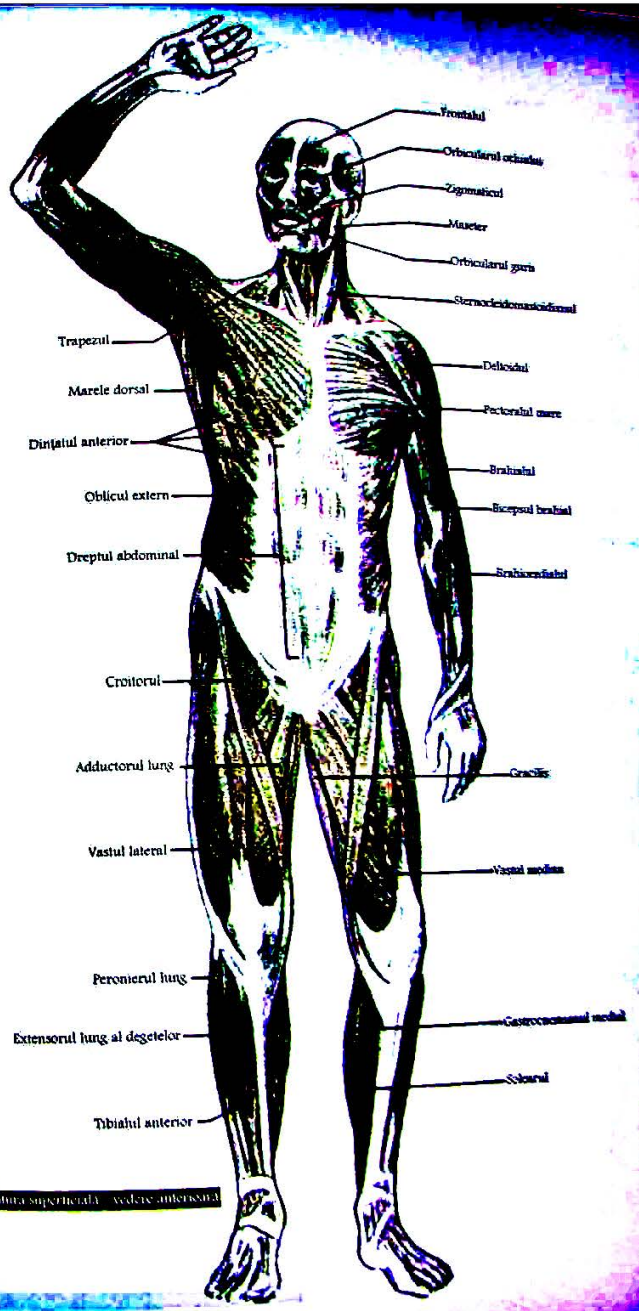

Fig. nr. 208. Musculatura superficială - vedere anterioară

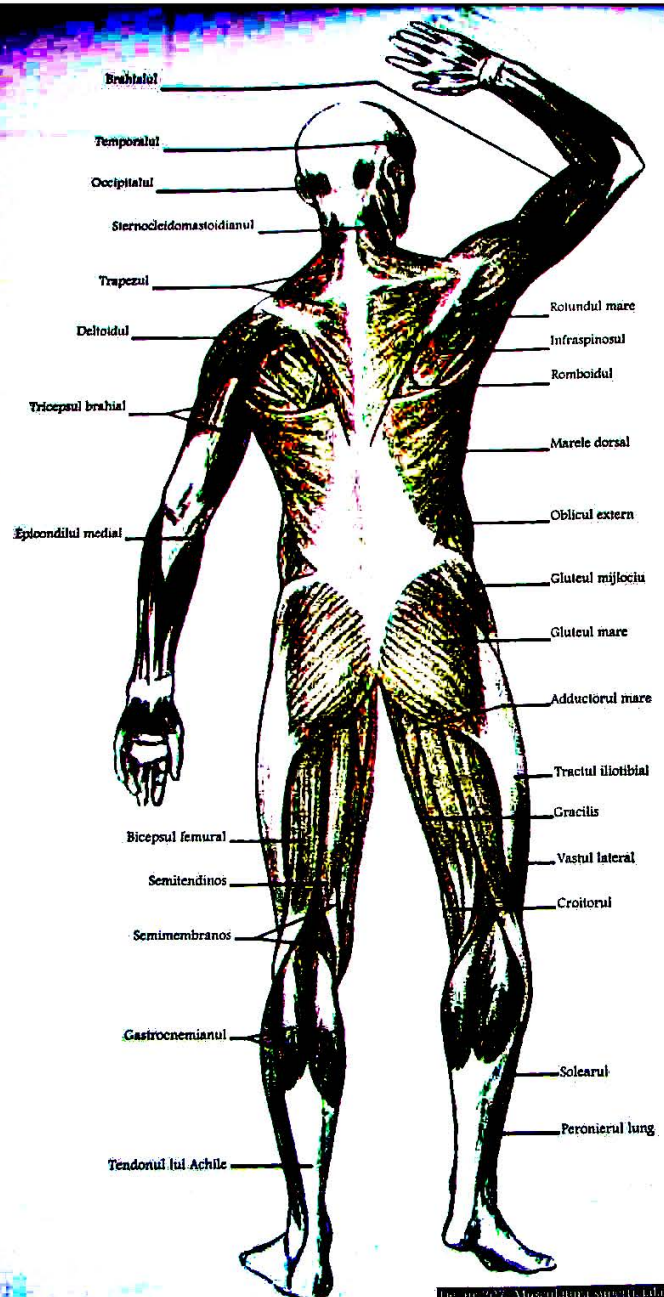

Fig. nr. 207. Musculatura superficiala – vedere posterioara

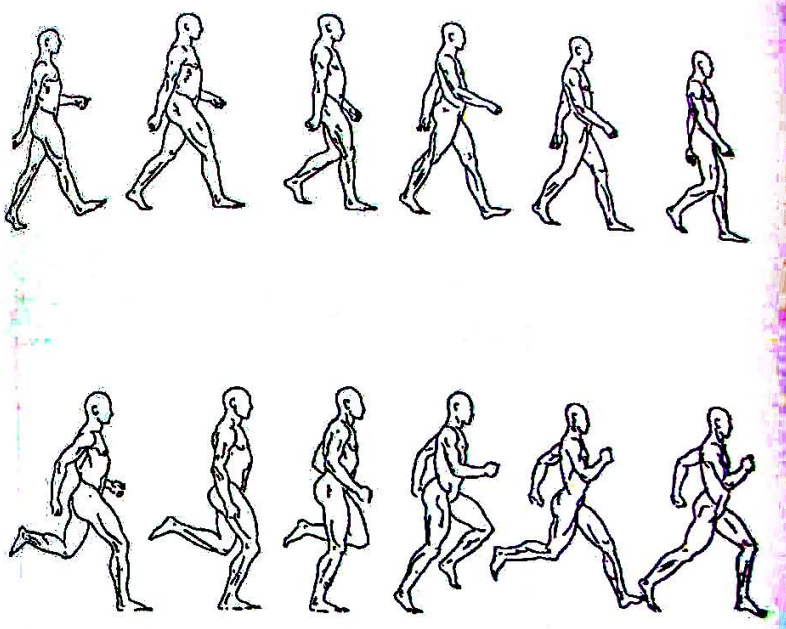

Fig. nr. 208. Fazele mersului, ale alergarii si ale urcarii si coborarii [illegible]

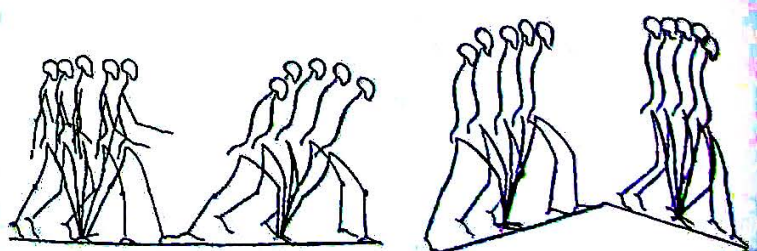

Desen de Ioan Horvat Bugnarin

Desene de Andor Kénives

Sculptură de Ionel Tănase



Sculpturi de Ionel Tănase





INDEXUL ALFABETIC AL PRINCIPALILOR MUȘCHI

M. abductor digiti minimi manus	M. scurt abductor al degetului mic	osul pisiform	faţa medială a bazei falangei proximale a degetului mic	abducţia degetului mic
M. abductor digiti minimi pedis	M. scurt abductor al degetului mic (plantă)	procesul lateral şi medial al tuberculului calcanean şi aponevroza plantară	faţa laterală a bazei falangei proximale a degetului mic (plantă)	abducţia degetului mic
M. abductor hallucis	M. abductor al halucelui	procesul medial al tuberculului calcanean şi aponevroza plantară	faţa medială a bazei falangei proximale a halucelui	abducţia şi flexia halucelui
M. abductor pollicis brevis	M. lung abductor al policelui	osul scafoid, tuberculul osului trapez, retinaculul flexorilor	faţa laterală a bazei falangei proximale a policelui	abducţia şi flexia policelui
M. abductor pollicis longus	M. lung abductor al policelui	faţa posterioară a ulnei şi a radiusului şi membrana interosoasă	faţa laterală a bazei primului metacarpian	abducţia şi extensia policelui
M. adductor hallucis	M. adductor al halucelui	osul pubian	linia aspră a femurului	adducţia coapsei
M. adductor hallucis	M. adductor al halucelui	aponevroza plantară şi baza metatarsienelor II, III şi IV, ligamentul transvers metatarsian	faţa laterală a bazei falangei proximale a halucelui	adducţia halucelui
M. adductor magnus	M. adductor mare	osul pubian, ramura inferioară a osului pubian, ramura ischiopubiană, tuberculul ischiadic	linia aspră a femurului, tuberculul adductorului femural	adducţia coapsei
M. adductor magnus	M. lung adductor	ramura inferioară a osului pubian, ramura ischiopubiană, tuberculul ischiadic	linia aspră a femurului, tuberculul adductorului femural	adducţia coapsei, extensia articulaţiei şoldului
M. anconeus	M. anconeu	faţa posterioară a epicondilului lateral al humerusului	olecran	extensia cotului
M. adductor pollicis	M. adductor al policelui	osul trapez, osul trapezoid, metacarpienele II, III şi IV	faţa medială a bazei falangei proximale a policelui	adducţia şi opoziţia policelui

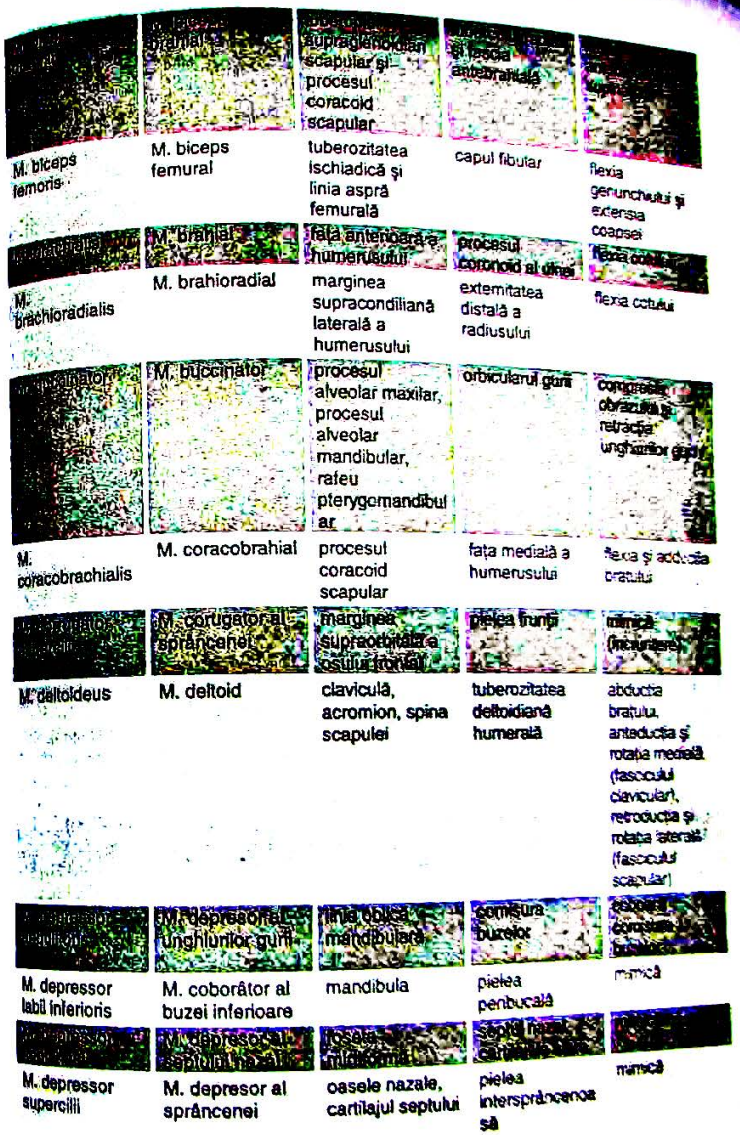

M. biceps femoris	M. biceps femural	tuberozitatea ischiadică şi linia aspră femurală	capul fibular	flexia genunchiului şi extensia coapsei
M. brachioradialis	M. brahioradial	marginea supracondiliană laterală a humerusului	extremitatea distală a radiusului	flexia cotului
M. coracobrachialis	M. coracobrahial	procesul coracoid scapular	faţa medială a humerusului	flexia şi adducţia braţului
M. deltoideus	M. deltoid	claviculă, acromion, spina scapulei	tuberozitatea deltoidiană humerală	abducţia braţului, anteducţia şi rotaţia medială (fasciculul clavicular), retroducţia şi rotaţia laterală (fasciculul scapular)
M. depressor labii inferioris	M. coborâtor al buzei inferioare	mandibula	pielea pentbucală	mimică
M. depressor supercilii	M. depresor al sprâncenei	oasele nazale, cartilajul septului	pielea intersprâncenoasă	mimică

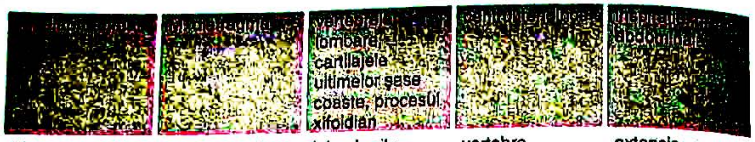

M. erector spinae	M. jgheaburilor vertebrale	jgheaburile vertebrale	vertebre, coaste, occipital	extensia coloanei vertebrale
M. extensor carpi radialis brevis	M. scurt extensor radial al carpului	epicondilul lateral al humerusului	baza metacarpianului II	extensia articulației mâinii
M. extensor digitorum brevis pedis	M. extensor ulnar al carpului	epicondilul lateral al humerusului, marginea posterioară a ulnei	baza metacarpianului V	extensia articulației mâinii
M. extensor digitorum manus	M. extensor al degetelor mâinii	epicondilul lateral al humerusului	fața posterioară a falangelor a doua și a treia a degetelor II-V a mâinii	extensia degetelor și a articulației mâinii
M. extensor hallucis brevis	M. scurt extensor al halucelui	fața superioară a calcaneului	baza falangei proximale a halucelui	extensia halucelui
M. extensor indicis	M. extensor al indicelui	fața posterioară a ulnei	tendonul extensorului comun al indicelui	extensia indicelui

M. extensor pollicis longus	M. lung extensor al policelui	fața posterioară a ulnei, membrana interosoasă antebrahială	fața posterioară a falangei distale a policelui	extensia și abducția policelui
M. flexor carpi ulnaris	M. flexor ulnar al carpului	epicondilul medial al humerusului, marginea medială a olecranului	osul pisiform, procesul osului cu cârlig, baza metacarpianului V	flexia articulației mâinii
M. flexor digitorum longus pedis	M. lung flexor al degetelor (plantă)	fața posterioară a tibiei	baza falangei distale a degetelor II-V	flexia degetelor II-V ale piciorului
M. flexor digiti minimi brevis pedis	M. scurt flexor al degetului mic (plantă)	baza metatarsianului V, aponevroza plantară	fața laterală a bazei falangei proximale a degetului mic	flexia degetului mic (plantă)
M. flexor digitorum superficialis	M. flexor superficial al degetelor	epicondilul medial humeral, procesul coronoidian al ulnei, marginea anterioară a radiusului	baza falangei mijlocii a degetelor	flexia articulațiilor interfalangiene proximale, ajută flexiunea mâinii și articulațiilor metacarpofalangiene

M.flexor hallucis longus	M.flexor lung al halucelui	faţa posterioară a fibulei, membrana interosoasă crurală	 baza falangei distale a halucelui	flexia halucelui, ajută flexia plantară a piciorului susţinerea bolţii plantare
M. gastrocnemius	M. gastrocnemian	condilii laterali şi mediali ai femurului	tuberculul calcanean	 flexia plantară a gleznei şi flexia genunchiului
M. gluteus medius	M. gluteul mijlociu	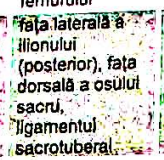 faţa laterală a ilionului(mijlociu)	trohanterul mare	abducţia femurului
M: gracilis	m. gracilis	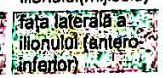 os pubian	faţa medială a tiblei (porţiunea superioară)	adducţia femurului, flexia genunchiului
M. intercostales externi	M. intercostali externi	marginea coastei (lateral)	marginea coastei (lateral)	 inspiraţie
M. latissimus dorsi	M. marele dorsal	 apofizele spinoase ale ultimelor 6 vertebre toracice şi ale vertebrelor lombare, fascia toracolombară, creasta iliacă, ultimile coaste, unghiul inferior scapular	şanţul intertubercular humeral	adducţia şi extensia humerusului, accesor în expiraţie

M. levator scapulae	 M. ridicător al scapulei	apofizele transverse ale vertebrelor cervicale superioare (I-V)	marginea vertebrală şi unghiul superior scapular	ridică umărul, execută rotaţia medială a unghiului inferior al scapulei
M. mentalis	M. mental	 fosa incisivă a mandibulei	pielea bărbiei	mimică
M. nasalis	M. nazal	 maxila	pielea aripilor nasului	mimică
M. obliquus internus abdominis	M. oblic intern	fascia toracolombară, creasta iliacă, ligamentul inghinal	ultimele trei coaste, linia albă, procesul xifoidian, osul pubian	presa abdominală, flexiunea coloanei vertebrale
M. omohioiheus	M. omohioidian	tendonul intermediar, unghiul scapular,	osul hioidian	coboară osul hioid
 M. orbicularis oris	M. orbicularul gurii	pielea din jurul orificiului bucal	pielea din jurul orificiului bucal	micşorează orificiul bucal, mimică
 M. palmaris longus	M. palmar lung	epicondilul medial humeral	retinaculul flexorilor, aponevroza palmară	flexiunea articulaţiei mâinii



M. pectoralis major	M. pectoral mare	claviculă, stern, primele şase coaste, aponevroza oblicului extern abdominal	şanţul intertubercular humeral	adducţia şi rotaţia medială a umărului, flexia umărului
M. peroneus brevis	M. peronier scurt	faţa laterală a fibulei	baza metatarsianului V	flexia şi eversiunea piciorului
M. peroneus tertius	M. peronierul al treilea	faţa medială a fibulei	metatarsianul V	flexia dorsală eversiunea piciorului
M. procerus	M. procerus	pielea nasului	pielea feţei	mimică
M. pronator teres	M. rotund pronator	epicondilul medial humeral, procesul coronoid ulnar	faţa laterală a radiusului	pronaţia antebraţului
M. rector abdominis	M. drept abdominal	procesul xifoidian, cartilajele coastelor 5 6 7	osul pubian	presa abdominală, flexia coloanei vertebrale
M. risorius	M. rizorius	fascia maseterină	pielea comisurii bucale	mimică

M. scalenus anterior	M. scalen anerior	apofizele transverse ale vertebrelor c3, c6	coasta 1	flexia laterală a coloanei vertebrale, inspiraţie
M. scalenus posterior	M.scalen posterior	apofizele transverse ale vertebrelor c4, c6	coasta 2	flexia laterală a coloanei vertebrale, inspiraţie
M. semitendinosus	M. semitendinos	tuberozitatea ischiadică	faţa medială a porţiunii mediale a tibiei (piciorul gâştii)	flexia genunchiului, extensia şoldului, rotaţia medială a tibiei
M. soleus	M. solear	tibie fibulă fascia poplitee	calcaneu	flexia plantară a gleznei
M. stenocleidomastoideus	M. sternocleidomastoidian	manubriul sternal , claviculă	procesul mastoidian al osului temporal	flexia şi înclinarea capului
M. sternothyreoideus	M. sternotiroidian	manubriul sternal	cartilajul tiroidian	coboară aripile

M. tensor fasciae latae	M. tensor al fasciei lata	spina iliacă anterosuperioară	tractul iliotibial, tibie	abducţia şoldului, flexia şoldului, extensia genunchiului
M. teres minor	M. rotund mic	marginea laterală a scapulei	tuberculul mare humeral	abducţia şi rotaţia laterală a humerusului
M. tibialis posterior	M. tibial posterior	tibia, fibula, membrana inerosoasă crurală	baza metatarsienelor şi oaselor tarsiene cu excepţia talusului	flexia plantară şi inversiunea piciorului, susţine bolta plantară
M. trapezius	M. trapez	osul occipital, ligamentul nuchal, apofizele spinoase ale vertebrelor c7 şi t1-t12	clavicula, acromion, spina scapulei	rotaţie laterală a unghiului inferior al scapulei, ridică umărul şi trge înapoi scapula
M. triceps surae	M. triceps sural	complex muscular format de m. gastrocnemian şi m. solear		

BIBLIOGRAFIE

BIBLIOGRAFIE

1. ALBU ROXANA M., Anatomia si fiziologia omului, Ed. Corint, Bucuresti, 1997
2. BAMMES G., Der nacktehensch, Ed. Veb Verlag der Kunst, Dresden, 1965
3. BARASCHI C., Tratat de sculptura, vol. I, Ed. Meridiane, Bucuresti, 1964
4. BARCSAY J., Anatomie artistique de l'homme, Ed. Corvina, Budapest, 1955
5. BEAU GEORGE - La médecine chinoise - Ed. Le Rayon de Sciens, Paris, 1965
6. BENSON H., GUNSTREAM S., TALARO A., TALARO P. KATLEEN, Anatomy and physiology, Ed. Wm. C. Borwn Publishers, Dubuque, 1992
7. BERCUS C.I., Pagini din trecutul medicinii, vol. I, Ed. Medicala, Bucuresti, 1970
8. BERTOLINI R., LENTERT G., Atlas der anatomie des menschen, Ed. Veb Georg Thieme, Leipzig, 1978
9. BRAUNSTEIN F., PEPIN J.F., Ghid de cultura generala, Ed. Orizonturi, Bucuresti, 1991
10. BRIDGMAN G, B, The book of a hundred hands, Dover publicatio,inc, New York,1971
11. CERBULESCU C., IFRIM M., MAROS T., NICULESCU GH., Atlas de anatomie umana, vol. I, Ed. Stiintifica si Enciclopedica, Bucuresti, 1983
12. DIACONESCU NICOLAE, ROTTENBERG N., NICULESCU V., Noțiuni de anatomie practica, Editura Facla, Timisoara, 1979
13. GHITESCU GH. - Antropologie artistica, vol. II, Ed. Didactica si Pedagogica, Bucuresti, 1981
14. GHITESCU GH., Anatomie artistica - Constructia corpului, vol. I, Ed. Meridiane, Bucuresti, 1962
15. GHITESCU GH., Anatomie artistica - Formele corpului în repaus si miscare -, vol. II, Ed. Meridiane, ucuresti, 1962
16. GHITESCU GH., Antropologie artistica, vol. I, Ed. Didactica si pedagogica, Bucuresti, 1979
17. GHITESCU GH., Morfologia artistica, Expresia, vol. III, Ed. Meridiane, Bucuresti, 1965
18. HOGARTH B., Le dessin de mus facile, Ed. Taschen, Hohenzollernring, 1993
19. IFRIM M., ILIESCU A., Anatomia si biomecanica educatiei fizice si sportului, Ed. Didactica si pedagogica, Bucuresti, 1978
20. IONESCU M., MIHAIL N., IONESCU MIHAELA L., Anatomia umana, idei, fapt, evolutie, Ed. Dova, raiova, 1996
21. KENT M. VAN DE GRAAFF, Human Anatomy, Editura Wn. C. Brown Communications, Inc., Dubuque, 1995
22. MILCU ST., DUTESCU B., Istoria stiintelor în România - Medicina -, Ed. Academiei, Bucuresti, 1980
23. MOGOS GH., IANCULESCU AL., Compendiu de anatomie si fiziologie, Ed. Stiintifica, Bucuresti, 1974
24. MOISE D., Anatomia comparativa a meridianelor de acupunctura, Ed. Genesis-Tipo, Cluj-Napoca, 2000
25. PAPILIAN VICTOR, Anatomia omului, vol. I, Ed. Didactica si Pedagogica - Bucuresti, 1974
26. PAPILIAN VICTOR, Tratat elementar de anatomie descriptiva si topografica, Ed. Dacia Traiana, Sibiu, 1945
27. PERDN G. si col., Atlas anatomique, Ed. Achevé d'imprimer, Paris, 1971
28. PETCU STELIAN, Radiologie si imagistica medicala, Ed. Medicina Universitara, UMF "Iuliu Hatieganu", Cluj-Napoca, 2000
29. PETRICU I.C., VOICULESCU I.C., Anatomia si fiziologia omului, Ed. Medicala, Bucuresti, 1967
30. POPOVICI I, DAMIAN A, CRISTEA ELISABETA, PAPUC I, Anatomia comparata, vol I, ed.II, Ed.Genesis, Cluj-Napoca,1994
31. PRUT C., Arta moderna, Ed. Albatros, Bucuresti, 1982
32. ROBACKI R., Anatomia functionala a omului, Ed. Scrisul românesc, Craiova, 1985
33. ROTHENSTEIN J., The Tate Gallery, Ed. Thames and Hudson, Londra, 1966
34. SHEPPARD JOSEPH, Anatomy - Acomplete guide for artists, New York, 1992
35. SIMICI P., Dictionar medical, vol. I-II, Ed. Medicala, Bucuresti, 1969
36. SZUMYOGHY A., FEHÉR G., Anatomy drawing school, Ed. Könemann, Köln, 1996
37. THEODORESCU DEM, Mic atlas de anatomia omului, Editia a II-a, Editura Didactica si Pedagogica, Bucuresti, 1982

ISBN 973-9990-4-4